

МИНИСТЕРСТВО ЗДРАВООХРАНЕНИЯ РОССИЙСКОЙ ФЕДЕРАЦИИ  
СМОЛЕНСКАЯ ГОСУДАРСТВЕННАЯ МЕДИЦИНСКАЯ АКАДЕМИЯ

ВЕСТНИК  
СМОЛЕНСКОЙ  
ГОСУДАРСТВЕННОЙ  
МЕДИЦИНСКОЙ  
АКАДЕМИИ

1

1920-2003



СМОЛЕНСК 2003

## ОРИГИНАЛЬНЫЕ СТАТЬИ

УДК 616.36 - 089

### **КОМБИНИРОВАННЫЕ ВМЕШАТЕЛЬСТВА ПРИ МЕТАСТАТИЧЕСКОМ ПОРАЖЕНИИ ПЕЧЕНИ**

Р.А.Алибегов, А.В.Борсуков, Б.П.Алексеев, А.С.Ефимкин, О.Д.Варчук,  
В.В.Щеменов, О.А.Сергеев, Э.М.Запольский, А.Н.Евдокимов

*Смоленская государственная медицинская академия*

Комбинированные вмешательства при метастатическом поражении печени не увеличивают риск послеоперационных осложнений и летальности. Применение адьювантной терапии позволит улучшить отдаленные результаты лечения.

Наиболее часто злокачественные опухоли метастазируют в печень. Почти у каждого третьего больного при злокачественных опухолях толстой кишки, желудка, поджелудочной железы и других органов встречаются метастатические поражения печени. В 95% случаев опухолевые поражения печени являются метастатическими [1]. Несмотря на большое количество публикаций об эффективности хирургического лечения метастазов печени, до сих пор многие врачи считают это поражение фатальным и не направляют больных на лечение в хирургические стационары.

Пятилетняя выживаемость при хирургическом лечении колоректальных метастазов достигает 22 - 35% [2, 3]. Чаще всего резекция печени выполняется при метастазах колоректального рака и значительно реже - при других локализациях опухоли. По мнению Ю.А. Патютко и соавт. [2], резекция печени при неколоректальном раке показана при метастазах опухоли почки, надпочечника и карциноида. Резекция печени обоснована также в плане комбинированного лечения рака яичников, яичка, молочной железы и шейки матки.

Противопоказанием к хирургическому лечению является наличие отдаленных внепеченочных метастазов, в том числе - в парааортальные лимфоузлы. Условием для выполнения резекции печени является наличие единичных метастазов, которые могут быть полностью удалены. В случаях краевого расположения метастазов допустимы атипичные резекции и резекция сегментов печени [1, 4].

В настоящее время наряду с хирургическим лечением метастазов печени применяются регионарная химиотерапия, алкоголизация метастатических узлов, криодеструкция [1].

**Цель исследования:** оценить результаты комбинированных операций у больных со злокачественными новообразованиями брюшной полости.

За период с 1999 по 2002 г. под нашим наблюдением находилось 59 больных с метастатическим поражением печени, из них: 9 - выполнены одномоментные операции (удаление первичной опухоли и резекция печени разного объема). Первичная опухоль локализовалась в правой половине толстого кишечника - у 2, в левой половине - у 3, в прямой кишке - у 2 больных. В 1 случае отмечено первично множественное поражение ободочной кишки и желудка, в 1 - рак культи желудка.

При выполнении резекции печени использовали гемостатическую пленку «Тахокомб». Для диагностики очаговых поражений печени применяли следующие инструментальные методики: сонографию, компьютерную томографию, лапароскопию.

При раке правой половины ободочной кишки у одной больной выполнены правосторонняя гемиколэктомия, резекция забрюшинной части двенадцатиперстной кишки, резекция правого мочеточника и резекция двух сегментов левой доли печени, у другой больной - правосторонняя гемиколэктомия и атипичная резекция двух сегментов правой доли печени. Обе пациентки живы спустя 18 месяцев.

Левосторонняя гемиколэктомия произведена в 3 случаях, причем в одном из них операция сочеталась с левосторонней гемигепатэктомией, в 2 - с перипухолева резекцией краевых метастазов правой доли печени. Одна больная прожила 36 месяцев, вторая - 16 месяцев, третий - жив спустя 6 месяцев.

В 2 наблюдениях рака прямой кишки с метастазами в печень произведена брюшно-анальная резекция, из них: в 1 - одновременно выполнены левосторонняя гемигепатэктомия и перипухолева резекция двух метастазов правой доли печени, в 1 - атипичная краевая резекция двух сегментов правой доли печени. Оба больных живы в течение 6 месяцев.

Больному с первично-множественным раком ободочной кишки и желудка были выполнены гастрэктомия, резекция забрюшинной части двенадцатиперстной кишки, субтотальная колэктомия и резекция двух сегментов левой доли печени. Этот больной прожил 6 месяцев.

У больного раком культи желудка, который развился спустя 18 лет после резекции желудка по Бильрот-2, выполнены экстирпация культи желудка, резекция забрюшинной части двенадцатиперстной кишки, левосторонняя гемипанкреатэктомия, спленэктомия, резекция поперечной ободочной кишки, левосторонняя ковальная лобэктомия, резекция передней брюшной стенки. Пациент прожил 16 месяцев.

В ближайшем послеоперационном периоде пришлось выполнить только одну релапаротомию по поводу ранней послеоперационной спаечной кишечной непроходимости. Еще у одного больного развился панкреатический свищ, который закрылся самостоятельно через 2 месяца. Все больные выписаны в удовлетворительном состоянии.

Следует отметить, что средняя продолжительность жизни при метастатическом поражении печени при колоректальном раке без лечения составляет 6 месяцев [4]. Активная хирургическая тактика позволяет добиться 5 - летней выживаемости у 22% - 47% больных, которых ранее считали иноперабельными [1, 2, 4]. Наши данные показывают, что, несмотря на обширность и травматичность хирургических вмешательств, непосредственные результаты вполне удовлетворительные, и имеется резерв для улучшения отдаленных результатов лечения, прежде всего, за счет проведения адыювантной терапии.

При рецидиве опухоли по показаниям выполняются повторные операции, электрохимический лизис, алкоголизация метастатических узлов или продолжается химиотерапия. Наряду со склеротерапией, в клинике начали применять электрохимиолизис метастатических образований печени. Показанием для электрохимиолизиса и склеротерапии являются единичные метастазы (до 5) диаметром менее 60 мм, отсутствие крупных сосудов в зоне предполагаемого лечебного воздействия. Эти методы применены как до операции (под контролем УЗИ), так и интраоперационно. Полученные первые результаты обнадеживают, однако требуют дальнейшего изучения.

Таким образом, непосредственные результаты комбинированных хирургических вмешательств следует считать удовлетворительными. Для улучшения отдаленных результатов необходимы разработка и совершенствование адыювантной терапии.

## Литература

1. Вишнеvский В.А., Кубышкин В.А., Одарюк Т.С. и др. Хирургическое лечение метастазов колоректального рака в печень // *Анналы хирургической гепатологии*. - 1998. - № 1. - С. 13 - 18.
2. Патютко Ю.И., Сагайдак И.В. Перспективы комбинированного лечения у больных с метастазами колоректального рака в печень // *Актуальные вопросы диагностики и хирургического лечения метастатического рака печени*. - М., 2001. - С.124 - 126.
3. Bachelier J.D., Weber J.C., Bigourdan J.M. Synchronous colorectal liver metastases: Simultaneous resection or two-stage procedure // *Hepato - Gastroenterology*. - 2001. - Vol. 48. - P. 25.
4. Nims T.A. Resection of the liver for metastatic cancer // *Surg. Gynecol. Obstet.* - 1994. - Vol. 158. - P.46 - 48.

УДК 616.441-006.03

## О ВОЗМОЖНОСТИ ПРОГНОЗА РЕЗУЛЬТАТА ЛЕЧЕНИЯ ПРИ ЧРЕСКОЖНОЙ СКЛЕРОЗИРУЮЩЕЙ ТЕРАПИИ ЭТАНОЛОМ ДОБРОКАЧЕСТВЕННЫХ ОБРАЗОВАНИЙ ЩИТОВИДНОЙ ЖЕЛЕЗЫ

А.Н.Барсуков

*Смоленская государственная медицинская академия*

На основании опыта использования чрескожной склерозирующей терапии этанолом при лечении 512 пациентов с доброкачественными образованиями щитовидной железы и специальных исследований предлагаются прогностические критерии склеротерапии: возраст новообразования, его морфология, ультрасонографические характеристики, концентрация тиреоидных гормонов в кистозных полостях тиреоидных образований и объем этанола, введенный на каждый мл узловой ткани. Использование прогностических критериев позволяет с высокой степенью надежности прогнозировать конечный результат склерозирующей терапии до начала лечения.

В 1990 году Т.Livraghi и соавторы опубликовали первое сообщение об использовании инстилляций 96% этилового спирта для лечения 8 пациентов (7 женщин и 1 мужчина) с одиночными токсическими и претоксическими аденомами щитовидной железы (ЩЖ) с благоприятным результатом [7]. Под ультрасонографическим контролем с интервалом в 3-4 дня в аденомы вводили 1-3 мл 96% этанола. В зависимости от размеров образования (2,4-4,3 см) процедуру повторяли 3-6 раз. За время наблюдения (2-10 месяцев) у всех пациентов исчезли симптомы тиреотоксикоза. На контрольных сцинтиграммах накопление радиофармпрепарата в зонах «горячих» узлов не было усилено.

В настоящее время чрескожная склерозирующая терапия этанолом (ЧСТЭ) используется для лечения не только аденом, но и кист [1], солидных «холодных» узлов [3, 4, 5] рецидивов ДТЗ [2]. Лавинообразно нарастает количество научных публикаций, посвященных этой проблеме. Предложено несколько вариантов методик инстилляций этанола в образования ЩЖ. «Жаркая» дискуссия развернулась о показаниях к применению данного метода. Единственное неукоснительное требование, которое должно выполняться всеми специалистами, – это морфологическое доказательство доброкачественности новообразования, для лечения которого планируется использовать ЧСТЭ. После получения благоприятного цитологического анализа врач окончательно решает вопрос о выборе метода терапии. Оперативное вмешательство

или ЧСТЭ, ставшая у значительной части пациентов альтернативой операции на ЩЖ? Для решения этого вопроса врачу необходимо знание прогностических критериев, опираясь на которые с высокой степенью надежности можно предсказать эффект от проведенного курса ЧСТЭ. Если предполагаемый эффект значителен (например: уменьшение объема образования на 50% и более), рационально использовать метод ЧСТЭ, если невелик – оперативное вмешательство. К сожалению, в многочисленных публикациях сообщаются лишь цифры полученных результатов, без анализа первоначальных данных с точки зрения их прогностической ценности.

Метод ЧСТЭ при лечении доброкачественных образований ЩЖ используется нами с февраля 1995 года. За прошедшие 7 лет (по февраль 2002 года) указанный способ применен у 512 пациентов в возрасте от 16 до 85 лет. Среди них 81 (15,8 %) - лица пожилого и старческого возраста (старше 64 лет). Из них: 13(16%) мужчин и 68 (84%) женщин.

В этом исследовании предпринята попытка предложить критерии эффективности ЧСТЭ, сравнивая объективные данные, полученные об узловом образовании до лечения, с результатами терапии.

Наиболее эффективно использование склерозирующей терапии при кистозных образованиях ЩЖ [1, 4, 5]. Однако получаемые результаты отличаются даже при одинаковом объеме кистозных полостей у различных пациентов, так как, вероятно, зависят и от других факторов. В отдельных сообщениях указывается на влияние внутренней структуры кистозных полостей: наличие или отсутствие перегородок, толщина фиброзной капсулы, характер пристеночных включений [1], выявляемых при УЗИ. Очевидно, что кистозные образования имеют различную этиологию и продолжительность существования. Это, в свою очередь, определяет состав кистозного содержимого. При истинных кистах – это коллоид, продуцируемый фолликулярными клетками внутренней выстилки, в коллоидных узлах – продукт частичной деструкции образования.

В настоящем исследовании мы изучали возможность использования уровня тиреоидных гормонов в содержимом кистозных полостей доброкачественных образований ЩЖ для прогноза эффективности ЧСТЭ. Для этого определяли концентрацию тиреоидных гормонов ( $T_3$ ,  $T_4$ ) в кистозной жидкости, извлекаемой при пункции новообразований, сравнивая с содержанием этих гормонов в сыворотке крови пациентов. Дополнительно в сыворотке крови определяли уровень ТТГ. Всего обследовано 63 пациента (3 мужчины и 60 женщин) в возрасте от 16 до 82 лет. У большинства из них (57) диагностирован узловой коллоидный эутиреоидный зоб, у 6 - токсическая аденома или автономный узел.

Пациенты с узловым коллоидным зобом без нарушения функции ЩЖ по содержанию тиреоидных гормонов подразделены на 2 группы. В первую - включены 45 пациентов с уровнем  $T_3$ ,  $T_4$  в кисте, превышающим аналогичные показатели в крови более чем в 2 раза. При этом у подавляющего большинства концентрация  $T_3$ ,  $T_4$  была настолько высокой, что превышала технические возможности методики их определения. Во второй группе (12 пациентов) концентрация тиреоидных гормонов в кистозной жидкости была умеренно повышена (4 случая) в сравнении с сывороткой крови или различий не было (8 случаев). Средний возраст лиц первой группы был (табл.1) существенно более молодым (38,2 лет) по отношению ко второй группе (61,1 лет).

Как видно из табл.1, образования с высоким содержанием продуктов распада эритроцитов в кистозной жидкости («шоколадные» кисты) незначительно преобладали среди лиц первой группы. У пациентов второй группы преобладали кисты с прозрачным без гемосидерина коллоидом. Для исчезновения кистозных полостей лицам второй группы в среднем произведено почти на 2 сеанса ЧСТЭ больше.

У каждого четвертого пациента с низким уровнем тиреоидных гормонов не удалось добиться исчезновения кистозной полости (объем их составлял 34,2-72,0 мл); пациенты были оперированы. В этих 3 случаях выявлена очень плотная фиброзная капсула, не содержащая эпителиальных клеток. Кроме того, у лиц 2-й группы отмечена следующая отличительная особенность: солидный остаток образования после облитерации кистозной полости был гиперэхогенен, нередко с включениями кальцинатов в паренхиме узла, что указывает на значительное развитие фиброзной ткани и большую давность существования образования. Это согласуется с данными анамнеза – длительность заболевания в среднем составила 9,5 лет.

У 7 пациентов первой группы определяли концентрацию  $T_3$ ,  $T_4$  в кистозной жидкости не только при первой пункции, но и при последующих (табл. 2).

Таблица 1. Сравнительная характеристика пациентов с высоким и низким уровнями тиреоидных гормонов в кистозной жидкости

Сравниваемые показатели	Пациенты с высоким содержанием $T_3$ , $T_4$ ,	Пациенты с низким содержанием $T_3$ , $T_4$ ,
Средний возраст (лет)	38,2	61,1
Коллоид с гемосидерином (к-во случаев)	25 (55,6%)	1 (8,3%)
Коллоид прозрачный (к-во случаев)	20 (44,4%)	11 (91,7%)
Среднее количество сеансов ЧСТЭ	2,8	4,7
Количество неудовлетвор. результатов	-	3 (25%)
Продолжительность заболевания (лет)	2,7	9,5

Таблица 2. Динамика уровней трийодтиронина ( $T_3$ ) и тироксина ( $T_4$ ) в кистозных полостях при использовании ЧСТЭ

Объем кисты (мл)	1 сеанс		2 сеанс		3 сеанс		4 сеанс	
	о $T_3$	св $T_4$	о $T_3$	св $T_4$	о $T_3$	св $T_4$	о $T_3$	св $T_4$
А- 57,0	>6,4	>95,0	4,77	64,4	3,5	29,4	Нет коллоида	
Б- 48,2	>6,4	>95,0	>6,4	28,8	4,9	18,0	2,7	16,5
В- 23,6	>6,4	>95,0	>6,4	>95,0	5,3	38,5	4,1	19,2
Г- 13,0	>6,4	>95,0	>6,4	>95,0	2,7	19,0	Нет коллоида	
Д- 11,8	>6,4	>95,0	3,7	22,9	Нет коллоида		-	
Е- 9,3	>6,4	>95,0	6,2	>95,0	3,0	19,3	Нет коллоида	
Ж- 6,7	4,1	48,6	2,4	16,2	Нет коллоида		-	

Примечание: о  $T_3$  – общий  $T_3$  (в нмоль/л, N – 0,9-2,8); св  $T_4$  – свободный св  $T_4$  (в pg/ml, N – 7-18).

Выявлено, что значительное падение уровней тиреоидных гормонов служит хорошим прогностическим признаком и свидетельствует о скором полном исчезновении кистозной полости. Наоборот, сохранение высокой концентрации тиреоидных гормонов указывает на низкую эффективность терапии и требует повторения процедур с использованием больших объемов этанола для достижения облитерации кисты.

Для определения прогностических критериев у лиц с солидными образованиями ЩЖ мы проанализировали результаты ЧСТЭ у пациентов пожилого и старческого возраста. Именно в этой группе больных (n=81) образования отличаются значительным разнообразием (табл. 3).

Основной причиной обращения пациентов старше 64 лет является узловый коллоидный эутиреоидный зоб III-IV степени с признаками компрессии органов шеи (I группа).

Таблица 3. Структура заболеваний щитовидной железы у пожилых пациентов, подвергшихся лечению методом ЧСТЭ

Диагноз	Мужчины	Женщины	Всего
1. Узловой коллоидный эутиреоидный зоб	11	45	56 (69,1%)
2. Рецидивный узловой коллоидный зоб	1	17	18 (22,2%)
3. Узловой токсический зоб	1	4	5 (6,2%)
4. Рецидив ДТЗ	-	2	2 (2,5%)
Итого:	13	68	81 (100%)

Отличительные особенности этой группы пациентов заключаются в больших размерах образований щитовидной железы (от 12,7 мл до 162,8 мл; средний объем новообразований – 41,2 мл) и очень длительном анамнезе болезни (от 11 до 47 лет). Объем узлов у мужчин (от 25,5 мл до 162,8 мл; средний объем новообразований – 68,7 мл) был заметно большим в сравнении с женской группой (от 12,7 мл до 85,0 мл; средний объем новообразований – 34,7 мл). Установлено, что преобладают солидные образования. Узлы с кистозными включениями объемом более 2 мл встретились у 14 из 56 пациентов. Так как лечение кист ЩЖ детально описано во многих работах, то указанные пациенты исключены из данного исследования.

Объем узлов при рецидивном зобе (2 группа) был значительно меньше и составлял в среднем 14,3 мл (от 2,5 мл до 46,0 мл). Ультрасонографическая характеристика узловых образований также существенно различалась. Большая часть солидных узлов при рецидивном зобе были гипо-, реже изохогенны. В то же время солидные узлы при первичном заболевании, как правило, были гиперэхогенны. Это, на наш взгляд, в основном и определяет различия в эффективности ЧСТЭ при первичном и рецидивном узловом зобе у пожилых.

Редукция рецидивных образований при ЧСТЭ была значительно более явной – с 14,3 мл до 5,2 (36,4% от первоначального объема). При первичном зобе – 57,5%. Столь существенная разница связана с тем, что гиперэхогенные узлы редуцируются в значительно меньшей степени в сравнении с гипоэхогенными образованиями (табл. 4).

Таблица 4. Эффективность ЧСТЭ в зависимости от ультрасонографических характеристик солидных образований щитовидной железы

Эхогенность образования	Объем образования (мл)	Степень редукции (в %)
Гипоэхогенные (n=24)	7,8	28,1
Изоэхогенные (n=16)	10,3	33,5
Гиперэхогенные (n=25)	39,8	64,3

Существенным также является более настойчивое желание пациентов с рецидивным зобом избежать оперативного вмешательства, рассчитывая на альтернативные методы терапии, в том числе - ЧСТЭ.

С ростом узловых образований увеличивается объем этанола и количество сеансов ЧСТЭ, необходимых для достижения стойкой редукции узлов.

При этом прослеживается четкая тенденция уменьшения количества этанола, вводимого на единицу объема узловой ткани. В то же время известно, что для стойкого эффекта ЧСТЭ необходима инстилляционная не менее 0,5 мл этанола/мл тиреоидной паренхимы [3,6].

При солидных узлах объемом более 40 мл весьма мало шансов провести тотальную инфильтрацию ткани новообразований этанолом. Для этого требуется большое количество процедур (более 10), что утомительно для пациентов. И даже инстиллировав 20-40 мл этанола, нельзя быть уверенным в полной гибели эпителиальных элементов узла. Гистологическое исследование двух узлов объемом

52 и 76 мл, удаленных после курсов ЧСТЭ с инстилляцией 19,5 и 24,0 мл этанола соответственно, показало, что среди обширных полей фиброзной ткани встречаются островки сохранивших жизнеспособность тиреоцитов. Указанные двое пациентов были оперированы в связи с малым эффектом склерозирующей терапии, поскольку уменьшение объема образований, по данным УЗИ, составило 11,2 и 14,7%. Симптомы компрессии органов шеи у них не были устранены полностью. Однако в подавляющем большинстве случаев даже при меньшем относительном объеме этанола, введенного в узлы, последние редуцировались на 17,3-73,1%. Это приводило к полному исчезновению дискомфорта, признаков компрессии окружающих тканей.

Таким образом, прогностически значимыми факторами при ЧСТЭ доброкачественных образований ЩЖ являются:

I. Возраст образования. Эффективность ЧСТЭ существенно выше при анамнезе менее 5 лет.

II. Структура новообразования. Эффективнее лечение кист и кистозных узлов с преобладанием жидкостного компонента в сравнении с солидными образованиями.

III. Концентрация тиреоидных гормонов в кистозных полостях.

1) При уровнях  $T_3$ ,  $T_4$ , в 2 и более раз превышающих их содержание в сыворотке крови пациента, эффективность ЧСТЭ очень высока. При концентрациях  $T_3$ ,  $T_4$  в содержимом кист, близком их концентрации в сыворотке крови, ЧСТЭ требует большого количества сеансов (в среднем 4,7) или может быть неэффективной.

2) Повторный контроль концентрации тиреоидных гормонов в содержимом кистозных полостей дает возможность оценивать эффективность проводимой ЧСТЭ. Прогрессивное снижение первоначально высокого уровня гормонов вплоть до их концентрации в сыворотке крови указывает на полноту гибели эпителиальной выстилки кистозных полостей и является благоприятным прогностическим признаком.

3) Эффективность ЧСТЭ кистозных образований ЩЖ не зависит от вязкости коллоида, его цвета и содержания эритроцитов и гемоглобина. «Шоколадный» цвет коллоида указывает на продолжающуюся деструкцию узлового образования и часто встречается в быстрорастущих коллоидных узлах; янтарный цвет - характерен для доброкачественных узловых образований с более стабильными размерами.

IV. Эхогенность солидного образования. Наибольшая редукция характерна для гипэхогенных узловых образований. Слабое развитие стромы, малое содержание фиброзной ткани в гипэхогенных узлах являются, по-видимому, основой для значительного уменьшения их объема в процессе лечения.

V. Объем этанола, использованного при ЧСТЭ. Количество этилового спирта, инстиллированного в солидное образование ЩЖ для получения надежного эффекта, не должно быть меньше 50% начального объема узла.

Использование указанных прогностических критериев позволит более обоснованно выбрать оптимальную тактику лечения пациентов с доброкачественными образованиями ЩЖ.

### *Литература*

1. Коноплев О.А. Оптимизация выбора метода лечения кист щитовидной железы: Дис. ... канд. мед. наук. - Смоленск, 2000. - 99 с.
2. Селиверстов О. В. Привалов В. А. // Современные аспекты хирургической эндокринологии. Материалы IX(XI) Российского симпозиума по хирургической эндокринологии. - Челябинск, 2000. - С. 388-391.
3. Толпыго В.А. Отдаленные результаты чрескожной склерозирующей терапии 96% этиловым спиртом (этанолом) узлового зоба: Дис. ... канд. мед. наук. - Смоленск, 2001. - 121 с.
4. Черенько С.М. // Український журнал малоінвазивної та ендоскопічної хірургії. - 1998. - № 3. - С. 32-36.



5. Шулутко А. М. Семиков В. И. Куликов И. О. // Актуальные проблемы современной эндокринологии: Материалы IV (четвертого) Всероссийского конгресса эндокринологов. – С.-Петербург, 2001. – С. 418.
6. Bennedbaek F.N., Nielsen L.K., Hegedus L. // J. Clin. Endocrinol. Metab. - 1998. - Vol. 83. - P. 830-835.
7. Livraghi T., Paracchi A., Ferrari C. et al. Treatment of autonomous thyroid nodules with percutaneous ethanol injection: preliminary results. Work in progress // Radiology. - 1990. - Vol. 175, №3. - P.827-829.

УДК 616.441-006.03-053.9

## **ОСОБЕННОСТИ ЧРЕСКОЖНОЙ СКЛЕРОЗИРУЮЩЕЙ ТЕРАПИИ ЭТАНОЛОМ ДОБРОКАЧЕСТВЕННЫХ ОБРАЗОВАНИЙ ЩИТОВИДНОЙ ЖЕЛЕЗЫ У ЛИЦ ПОЖИЛОГО ВОЗРАСТА**

А.Н.Барсуков, М.Ю.Самодурова

*Смоленская государственная медицинская академия,  
Балтийский военный госпиталь*

Чрескожная склерозирующая терапия этанолом доброкачественных образований щитовидной железы у пожилых является альтернативой хирургическому методу лечения. Особенности использования данной методики являются: большое количество сеансов склеротерапии вследствие значительных размеров тиреоидных образований и их множественности; невозможность радикального склерозирования у многих пациентов. Однако получаемый паллиативный эффект в виде редукции образований различной степени позволяет избежать оперативного вмешательства.

В связи с изменением возрастной структуры населения страны, все большее внимание медицина уделяет геронтологическим проблемам. Нередко хирургическая тактика, помимо особенностей заболевания, определяется и возрастом пациентов. С учетом сниженного потенциала здоровья, лицам пожилого возраста предлагаются более щадящие варианты терапии. Поэтому предложенный T.Livraghi и соавторами в 1990 году [4] метод чрескожной склерозирующей терапии этанолом (ЧСТЭ), как метод лечения автономных узлов щитовидной железы (ЩЖ), достаточно быстро получил признание и в настоящее время широко используется как альтернатива хирургическому вмешательству при доброкачественных образованиях этого органа. Отличительными особенностями метода являются: сохранение здоровой тиреоидной ткани, хорошая переносимость больными при корректной технике процедуры, высокая эффективность и малая вероятность осложнений [1, 2, 3, 5]. Указанные особенности очень привлекательны при использовании метода у пациентов пожилого и старческого возраста с высоким операционным риском. Наличие нескольких сопутствующих заболеваний, нередко более значительно, чем тиреоидная патология, ухудшающих самочувствие данной категории пациентов, являются основой для использования нехирургических методов лечения.

Так как рекомендации различных авторов, сообщающих о своем опыте лечения доброкачественных образований ЩЖ, значительно отличаются и по показаниям к использованию метода ЧСТЭ, и по эффективности, и по технике процедуры, мы хотим акцентировать внимание на особенностях лечения указанным способом у пожилых. Они не отражены ни в одной из известных нам работ.

Нами проанализированы методика и результаты лечения доброкачественных образований ЩЖ у 99 пациентов (7 мужчин и 92 женщины) в возрасте от 60 до 85 лет.

Максимальный срок наблюдения - 7,5 лет. Среди них преобладали лица с солитарными коллоидными узлами (n=40) и многоузловым зобом (n=25). С рецидивным узловым зобом - 21 пациент и 13 - с диффузно-узловым зобом (табл.1).

Таблица 1. Структура заболеваний щитовидной железы у пожилых пациентов, подвергшихся лечению методом ЧСТЭ

Диагноз	Количество случаев (в %)
1. Узловой коллоидный эутир. зоб	40 (40,4%)
2. Многоузловой зоб	25 (25,3%)
3. Рецидивный узловой зоб	21 (21,2%)
4. Диффузно-узловой зоб	13 (13,1%)
Итого:	99 (100%)

С учетом внутренней структуры образований ЩЖ, подвергавшихся лечению с использованием ЧСТЭ, и полученных результатов, отчетливо выделялись три группы: 1-я - 20 пациентов с простыми кистами; 2-я - 35 больных с кистозной дегенерацией узлов; 3-я - 45 пациентов с солидными узловыми образованиями ЩЖ.

Все пациенты подвергались стандартному набору исследований: осмотр, УЗИ, ТТГ, антитела к микросомальной фракции тиреоцитов, тонкоигольная аспирационная биопсия, сцинтиграфия ЩЖ при подозрении на автономно функционирующий узел или аденому, рентгенологическое исследование с контрастированием пищевода при симптомах механического сдавления органов шеи, ЭКГ и профиль АД. Непременным условием для проведения сеанса ЧСТЭ являлись: благоприятный цитологический анализ, наличие четких ровных контуров образования, АД не выше 160/100 мм.рт.ст., эутиреоидное состояние и удовлетворительное самочувствие пациента.

ЧСТЭ производилась без анестезии в положении лежа на спине с валиком под шею или лопаточную область для придания запрокинутого кзади положения головы. Узловое образование после обработки кожной поверхности спиртом фиксировалось пальцами левой руки. Стандартной одноразовой иглой размером 0,7x40 мм (22G) производилась пункция узла. Если получали коллоид, то удаляли его полностью, вводили в кистозную полость 96% этанол в объеме 1-3 мл, который извлекали через 1-3 минуты. Если инстиллировали этанол в солидное образование, то в один очаг вводили не более 1 мл. Иглу извлекали и повторяли инстилляцию в соседний участок узловой паренхимы. За один сеанс даже для крупных узлов ( $V > 20$  мл) опасно вводить более 3-4 мл этанола - возможно развитие выраженной воспалительной реакции, особенно, если узел расположен не интра-тиреоидно, а под фасцией покрывающей ЩЖ. Общий объем этанола, введенного в узловое образование за один сеанс, не должен превышать 20-30% объема узла. В противном случае этанол будет просачиваться через капсулу образования, повреждая интактную тиреоидную ткань.

Основной причиной обращения пациентов старше 60 лет являлся узловой коллоидный эутиреоидный зоб III-IV степени с явлениями компрессии органов шеи.

Отличительными особенностями клинических проявлений узлового зоба у пациентов пожилого возраста следует считать: большие размеры образований щитовидной железы (от 12,7 мл до 162,8 мл; средний объем новообразований - 41,2 мл), очень длительный анамнез болезни (от 3-4 до 47 лет). Объем узлов у мужчин (от 25,5 мл до 162,8 мл; средний объем новообразований - 68,7 мл) был заметно большим в сравнении с женской группой (от 12,7 мл до 85,0 мл; средний объем новообразований - 34,7 мл).

Объем узлов при рецидивном зобе был значительно меньше и составлял в среднем 14,3 мл (от 2,5 мл до 46,0 мл). Ультрасонографическая характеристика узловых образований также существенно различалась. Большая часть солидных узлов при

рецидивном зобе были гипо-, реже изоэхогенны. В то же время солидные узлы при первичном заболевании, как правило, были гиперэхогенны. Это, на наш взгляд, в основном и определяло различия в эффективности ЧСТЭ при первичном и рецидивном узловом зобе у пожилых.

Редукция рецидивных образований при ЧСТЭ значительно заметней – с 14,3 мл до 5,2 (36,4% от первоначального объема). При первичном зобе – 57,5%. Столь существенная разница связана с тем, что гиперэхогенные узлы редуцируются в значительно меньшей степени в сравнении с гипоэхогенными образованиями (табл. 2).

Таблица 2. Эффективность ЧСТЭ в зависимости от ультразвукографических характеристик солидных образований щитовидной железы

Эхогенность образования	Объем образования (мл)	Степень редукции (в %)
Гипоэхогенные (n=22)	8,6	31,5
Изоэхогенные (n=12)	11,4	39,6
Гиперэхогенные (n=11)	41,1	62,8

Существенным также является более настойчивое желание пациентов с рецидивным зобом избежать оперативного вмешательства, рассчитывая на альтернативные методы терапии, в том числе - ЧСТЭ.

Задачей ЧСТЭ при токсических автономных узлах являлось полное подавление их функциональной активности, что контролировалось повторными сканограммами ЩЖ. «Горячий» узел становился «холодным». Объем автономных узлов колебался от 6,1 до 14,2 мл. Для подавления активности потребовалось от 5,5 до 11,8 мл этанола, который инстиллировали с интервалом в 1-2 недели (в среднем – 0,85мл). При меньшем количестве спирта активность узла полностью не подавлялась.

ЧСТЭ не изменяет тиреоидный статус пациентов, если объектом воздействия является «холодный» узел. Поэтому при первичном узловом коллоидном зобе после курса ЧСТЭ ни в одном из наблюдаемых нами клинических случаев не пришлось назначать или изменять гормональную терапию. При рецидиве узлового коллоидного зоба нередко узловая ткань активно продуцирует тиреоидные гормоны («горячие» и «теплые» узлы). Поэтому после курса ЧСТЭ развивается гипотиреоз, требующий заместительной гормональной коррекции. Среди 21 пациента с рецидивным зобом гипотиреоз после курса ЧСТЭ был выявлен у 8 (38,1%) пациентов. 4 из них получали заместительную гормональную терапию уже до ЧСТЭ. После курса склерозирующей терапии доза L-тироксина была увеличена на 25-125 мкг. Иногда рецидивный узел служит единственным источником тиреоидных гормонов, что требует особенно тщательной коррекции заместительной гормонотерапии, так как ЧСТЭ приводит к гибели всех или большей части тиреоцитов. Подобное мы наблюдали у 2-х женщин 64 и 76 лет, перенесших по два оперативных вмешательства на ЩЖ.

С ростом узловых образований увеличивается объем этанола и количество сеансов ЧСТЭ, необходимых для достижения стойкой редукции узлов (табл. 3).

При этом прослеживается четкая тенденция уменьшения количества этанола, вводимого на единицу объема узловой ткани. В то же время известно, что для стойкого эффекта ЧСТЭ необходима инстиляция не менее 0,5 мл этанола/мл тиреоидной паренхимы (Bennedbaek F.N. et al., 1998; Толпыго В.А., 2001).

Анализ приведенных в табл. 3 данных показывает, что при солидных узлах объемом более 40 мл весьма мало шансов провести тотальную инфильтрацию ткани новообразований этанолом. Для этого требуется большое количество процедур (более 10), что утомительно для пациентов. И даже инстиллировав 20-40 мл этанола, нельзя быть уверенным в полной гибели эпителиальных элементов узла. Гистологическое исследование двух узлов объемом 52 и 76 мл, удаленных после курсов

ЧСТЭ с инстилляцией 19,5 и 24,0 мл этанола соответственно, показало, что среди обширных полей фиброзной ткани встречаются островки сохранивших жизнеспособность тиреоцитов. Указанные двое пациентов были оперированы в связи с малым эффектом склерозирующей терапии, поскольку редукция образований, по данным УЗИ, составила 11,2 и 14,7%. Симптомы компрессии органов шеи у них не были устранены полностью. Однако в подавляющем большинстве случаев даже при меньшем относительном объеме этанола, введенного в узлы, последние редуцировались на 17,3-73,1%. Это приводило к полному исчезновению дискомфорта, признаков компрессии окружающих тканей.

Таблица 3. Количество сеансов ЧСТЭ, объема инстиллированного этанола в зависимости от первоначального объема образования щитовидной железы

Первоначальный объем образования	Среднее кол-во сеансов ЧСТЭ	Суммарный средний объем введенного этанола (мл)	Объем этанола / объем образования (в %)
До 10 мл (n=8)	2,9	2,8	69,3
>10 мл <20 мл (n=18)	5,2	7,9	62,7
>20 мл <40 мл (n=15)	9,2	16,6	41,2
>40 мл <70 мл (n=13)	10,6	19,7	27,2
>70 мл (n=5)	12,3	23,5	24,1

В этой связи мы предлагаем ввести понятия радикальной и паллиативной ЧСТЭ. ЧСТЭ считается радикальной в том случае, если все эпителиальные элементы патологического очага погибли и замещены фиброзной тканью. Для увеличения эффективности ЧСТЭ имеют значение не только количество инстиллированного этанола, но и методика введения. Более эффективно введение в несколько близко расположенных участков образования по 0,3-1,0 мл этанола, чем в одну точку 2-3 мл. Дело в том, что наличие стромы и различия в плотности узловых тканей создают предпосылки для неравномерной инфильтрации паренхимы патологического образования. Если часть эпителиальных клеток узла сохранили жизнеспособность, существует вероятность рецидива за счет пролиферации сохранившихся клеток, такое лечение будет паллиативным. Для сдерживания продолжающейся пролиферации сохранившихся тиреоцитов рекомендуется длительный прием тиреоидных гормонов.

Для уменьшения количества сеансов ЧСТЭ и суммарного объема используемого этанола мы предлагаем вводить последний не еженедельно, как рекомендуют большинство авторов, а один раз в 3-4 недели. Согласно данным проведенного нами эксперимента на животных и исследованиям удаленных после ЧСТЭ новообразований ЩЖ, в эти сроки погибшая эпителиальная ткань замещается фиброзной, введение этанола в которую затруднительно из-за ее высокой плотности. Таким образом, этанол инфильтрирует лишь сохранившуюся эпителиальную ткань образования, т.е. расходуется наиболее эффективно. Если проводить ЧСТЭ по описанной выше методике, то расход этанола для достижения одинаковой степени редукции узлов сокращается на 25-30% в сравнении с еженедельными сеансами. При узловых образованиях объемом более 30 мл возможна инстиляция этанола в несколько удаленных друг от друга зон узла. И, если в одну зону нежелательно введение более 2 мл этанола, то суммарный безопасный объем инъекций в несколько участков может достигать 3-4 мл.

Таким образом, ЧСТЭ доброкачественных образований ЩЖ у пожилых является эффективным и щадящим методом лечения. Особностью использования является многократность сеансов, относительно слабая редукция при гиперэхогенных узловых

образованиях объемом более 40 мл, так как паренхима их уже содержит значительное количество фиброзной ткани. В связи с поздним обращением пожилых пациентов и большими размерами узловых образований ЧСТЭ у лиц этой группы редко бывает радикальной. Однако уменьшение объема узлов на 25-40% достаточно для исчезновения симптомов компрессии органов шеи.

#### *Литература*

1. Александров Ю.К., Могутов М.С., Крюкова Н.А., Сихарулидзе Э.Н. // Современные аспекты хирургической эндокринологии. Материалы IX (XI) Российского симпозиума по хирургической эндокринологии. - Челябинск, 2000. - С.22-26.
2. Ветшев П.С., Шулушко А.М., Чилингарики К.Е. и др. // Современные аспекты хирургической эндокринологии. Материалы X (XII) Российского симпозиума по хирургической эндокринологии. - Смоленск, 2002. - С.101-103
3. Младенцев П.И., Резниченко С.Г., Шамров В.А. // Современные аспекты хирургической эндокринологии. Материалы X(XII) Российского симпозиума по хирургической эндокринологии. - Смоленск, 2002. - С.250-252.
4. Livraghi T., Paracchi A., Ferrari C. et al. // Radiology - 1990. - Vol. 175. - P. 827-829.
5. Martino E., Bogassi F. Percutaneous ethanol injection for thyroid diseases. // Thyroid International. - 2000. - № 5. - P. 3-9.

УДК [616.33+616.342]-002.44-053.87-089

## **ХИРУРГИЧЕСКОЕ ЛЕЧЕНИЕ ПИЛОРОДУОДЕНАЛЬНОГО СТЕНОЗА У БОЛЬНЫХ СТАРШЕЙ ВОЗРАСТНОЙ ГРУППЫ**

А.В.Бельков, В.А.Ступин, А.Е.Богданов, Д.В.Нарезкин, С.В.Силуянов,  
Д.Б.Закиров, Г.О.Смирнова

*Смоленская государственная медицинская академия  
Российский государственный медицинский университет*

Представлен анализ результатов хирургического лечения 90 (8,6%) больных с осложненным язвенной болезнью в виде пилородуоденального стеноза. Оперативные вмешательства выполнены в 87 (96,6%) случаях. Разработан лечебно-диагностический алгоритм ведения больных с пилородуоденальным стенозом. Операцией выбора при данной патологии считаем ваготомию в сочетании с пилоропластикой или антрумрезекцией. Летальность после оперативного лечения составила 1,1%.

На протяжении многих лет изучение язвенной болезни остается актуальной проблемой современной медицины. По данным многих авторов [1, 4], в среднем около 15-18% населения России страдает язвенной болезнью желудка или двенадцатиперстной кишки. По данным Госкомитета России на 1999 г., пенсионеры составляли около 21% населения страны и 13-40% - в структуре язвенной болезни. Смертность у пожилых больных от язвенных осложнений колеблется от 14 до 59%, превышая в 1,5-3 раза эти показатели у молодых пациентов [2, 3, 5, 6].

Несмотря на широкое освещение этой проблемы, как в отечественной, так и в зарубежной литературе, ее многие аспекты далеки от своего окончательного разрешения.

За период 1990-2001 гг. в клиниках факультетской хирургии СГМА г. Смоленска и госпитальной хирургии № 1 РГМУ г. Москвы находилось на лечении 1045 больных

пожилого и старческого возраста с язвенной болезнью желудка и двенадцатиперстной кишки.

С осложнением язвенной болезни в виде пилородуоденального стеноза находилось на лечении 90 (8,6%) больных: 74 (88,2%) - с локализацией язвы в двенадцатиперстной кишке и 16 (11,8%) - в желудке. Было прооперировано 87 (96,6%) из них. С декомпенсированным стенозом и выраженными водно-электролитными нарушениями в крайне тяжелом состоянии поступили трое больных. Несмотря на проводимое интенсивное лечение в условиях реанимационного отделения, они умерли в первые трое суток от момента поступления в клинику.

Нами разработан лечебно-диагностический алгоритм ведения больных со стенозами (рис. 1).

1. При компенсированном стенозе, выявленном рентгенологически, больным выполнялся комплекс функциональных методов исследования, включающий внутрижелудочную рН-метрию, периферическую компьютерную электрогастроэнтеромиографию (ПКЭГЭМГ) для оценки секреторной и моторной функции желудка, характера стеноза и выбора наиболее адекватного метода оперативного лечения. Проводилась консервативная терапия в течение 2-3 недель до рубцевания язвенного дефекта и в последующем плановая операция.

2. При декомпенсированном и субкомпенсированном стенозах больным осуществлялась срочная эзофагогастроуденоскопия (ЭГДС) для оценки степени стеноза и интубации тонкой кишки в целях энтерального питания. После интубации кишечника в течение 2-3 недель проводился интенсивный курс противоязвенной терапии, направленный на снижение размеров язвенного инфильтрата, инфузионная коррекция водно-электролитных нарушений и зондовое энтеральное питание в объеме 2,5-3,0 литров в сутки стандартными белковыми смесями («Изокал», «Эншур», «Нутризол»).

Необходимо подчеркнуть, что в последние годы, при проведении стандартной противоязвенной квадротерапии, предпочтение отдаем фамотидину (квamatелу), по нашим данным, обладающим стойким и пролонгированным уровнем снижения кислотопродукции.

В течение периода лечения осуществлялся комплекс функциональных методов обследования (внутрижелудочная рН-метрия, ПКЭГЭМГ), позволивший адекватно выбрать наиболее рациональный метод оперативного лечения. Больным выполнялись операции в плановом порядке.

При декомпенсированном стенозе и невозможности провести интубацию тонкой кишки при ЭГДС, что было отмечено при выраженном стенозе и полном сужении бульбодуоденального перехода, выполняли срочную операцию после предоперационной подготовки в течение 3-4 суток с целью коррекции водно-электролитных нарушений.

С компенсированным стенозом в исследовании наблюдались 12 больных, все они оперированы в плановом порядке. С суб- и декомпенсированным стенозом было 78 больных. Назоинтестинальную интубацию удалось выполнить в 61 клиническом наблюдении.

У 17 больных с декомпенсированным стенозом попытки назоинтестинальной интубации были безуспешны, все они оперированы в срочном порядке. Характер оперативных вмешательств представлен в табл.1.

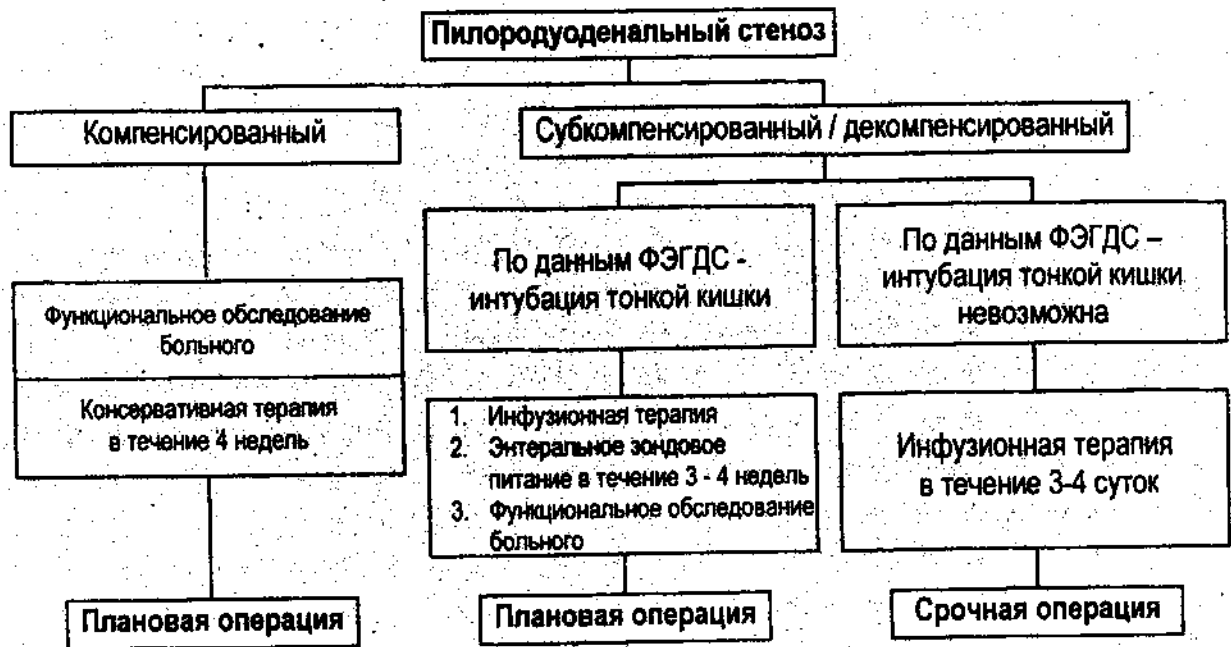


Рис. 1. Лечебно-диагностический алгоритм ведения больных с пилородуоденальным стенозом

Как видно из табл.1, у 24 пациентов старшей возрастной группы при язвенной болезни двенадцатиперстной кишки, осложненной стенозом, выполняли ваготомию с пилороластикой (ПП). Постваготомические гастростазы в этой группе отмечены у 7 (29%) больных и были легкой степени выраженности. Эта операция являлась менее травматичной, чем резекция желудка и лучше переносилась больными в пожилом возрасте.

Сочетание ваготомии с антрумрезекцией (АЭ) желудка по Ру было выполнено 39 больным с язвенной болезнью двенадцатиперстной кишки и 10 - при язвенной болезни желудка. Показаниями к этому виду операции были II и III тип по Джонсону язвенной болезни желудка или выраженные нарушения моторно-эвакуаторной функции (МЭФ) двенадцатиперстной кишки, выявленные при ПКЭГЭМГ (III тип МЭФ - преимущественные нарушения моторики двенадцатиперстной кишки; и IV тип МЭФ - дискоординация моторики желудка и двенадцатиперстной кишки). Изолированные резекции желудка выполняли при больших размерах язвы, выраженном инфильтрате и сочетании стеноза с такими осложнениями, как пенетрация язвы и кровотечение. Летальность при стенозах у пожилых больных составила 4,4%, при оперативном лечении - 1,1%.

Таблица 1. Характер оперативных вмешательств у больных пожилого и старческого возраста с пилородуоденальным стенозом

Вид операции	Ваготомия + ПП	Ваготомия + АЭ	Резекция желудка
ЯБЖ	-	10	6
ЯБ 12 л. к.	24	39	8 (1)
Всего:	24	49	14 (1)

Примечание: \* - в скобках указано число умерших.

Таким образом, больным с пилородуоденальным стенозом лечебно-диагностическая тактика должна проводиться с учетом разработанного алгоритма. оптимальным и патогенетически обоснованным считаем оперативное лечение в виде различных вариантов ваготомии, дополненных пилоропластикой либо антрумрезекцией.

## Литература

1. Григорьев П. Я., Яковенко Э. П. Диагностика и лечение болезней органов пищеварения. - М.: Медицина, - 1990. - 68 с.
2. Гринберг А. А., Затевахин И. И., Щеглов А. А. Хирургическая тактика при язвенных гастродуоденальных кровотечениях. - М.: Медицина, 1996. - 65 с.
3. Лазебник Л. Б., Соколова Г. Н., Черняев А. Я. Хронические язвы у лиц пожилого возраста // Экспериментальная и клиническая гастроэнтерология. - 2002. - № 1. - С. 3-7.
4. Мовчан К. Н. Хроническая неосложненная язва двенадцатиперстной кишки как проблема хирургии. - СПб.: Гиппократ. - 1997. - 447 с.
5. Blomgren L. G. M. Perforated peptic ulcer: long-term results after simple closure in the elderly // World. J. Surg. - 1997. - Vol. 21. - P. 412-416.
6. Bulut O. B., Rasmussen C., Fischer A. Acute surgical treatment of complicated peptic ulcers with special reference to the elderly // World. J. Surg. - 1996. - Jun., Vol. 20(5). - P. 574-577.

УДК 616.37-006.2-089.15

## ОПРЕДЕЛЕНИЕ ТАКТИКИ И ВЫБОР ОПЕРАЦИИ ПРИ ЛОЖНЫХ КИСТАХ ПОДЖЕЛУДОЧНОЙ ЖЕЛЕЗЫ

Е.М.Благитко, С.Д.Добров, Г.Н.Толстых, В.А.Митин, А.С.Полякевич

*Новосибирская государственная медицинская академия*

*Государственная Новосибирская областная клиническая больница*

В работе представлен анализ результатов лечения 187 больных с кистами поджелудочной железы. Выжидательная тактика, консервативное лечение и наружное дренирование приводят к неудовлетворительным результатам. Лучшие результаты получены при раннем внутреннем дренировании кист.

Серьезным осложнением деструктивных форм острого панкреатита и травм поджелудочной железы (ПЖ) является образование кист. Острый панкреатит осложняется кистой в 1,18%-19,4%, чаще осложняются тяжелые формы деструктивного панкреатита – до 50% случаев [3, 6]. При травмах ПЖ кисты возникают у 20-30% пострадавших [4]. В процессе формирования кист возникают такие грозные осложнения, как перфорация, кровотечение, нагноение и др. [2].

Общая летальность при кистах ПЖ составляет до 14%, а при сепсисе, кровотечении, перфорации летальность достигает 40-60% [5]. Высок процент осложнений после экстренных операций, а также неудовлетворительны и отдаленные результаты лечения больных с кистами ПЖ.

Хирургическая тактика и выбор метода лечения являются предметом дискуссии и в настоящее время [1]. Учитывая это, вопросы хирургического лечения при кистах ПЖ требуют дальнейшего изучения с целью выработки наиболее целесообразной тактики и выбора рационального вмешательства, что и определяет актуальность данной проблемы.

Изучению и анализу подвергнуты данные 187 больных с ложными кистами ПЖ, возникшими вследствие острого панкреатита у 142 (75,9%) и травмы ПЖ – у 45 больных. Сформированные кисты выявлены у 94, несформированные – у 93 (49,7 %) пациентов. Стабильное течение кисты отмечено в 82, прогрессирующее – в 105 (56,1%) случаях. Осложнения кист имелись у 76 (40,6%) больных.

Разделение больных по группам и анализ данных строился нами в соответствии с положениями тактики, ориентирующей хирурга на длительное консервативное лечение



с целью формирования кисты и проведение операции в наиболее благоприятных условиях.

Группу больных с острыми ложными кистами ПЖ, которым проводилась комплексная консервативная терапия, составили 27 больных. В результате лечения явления острого панкреатита стихли у 15 больных, у 2 — течение стабилизировалось, у 10 — панкреатит прогрессировал. Стабильное течение кисты отмечено у 6, прогрессирующее — у 21 больного. Исчезновения кисты не произошло ни в одном из случаев. У 5 (18,5%) больных киста сформировалась, и операция выполнялась в плановом порядке. У 22 больных возникли осложнения кисты: нагноение — 6; кровотечение — 6; кровотечение и нагноение — 3; кровотечение и перфорация в брюшную полость — 2; перфорация в брюшную полость и перитонит — 3; кровотечение и механическая желтуха — 1; сдавление выходного отдела желудка с нарушением эвакуации — 1. Указанные осложнения развились в период с 12 по 70 день ( $32,7 \pm 14,4$  дня) с момента возникновения кисты. Этим больным оперировали в экстренном порядке: наружное дренирование — 16, марсупиализация — 3; левосторонняя панкреатэктомия и спленэктомия — 3. Кроме того, 5 пациентам произведена некрэксвестрэктомия, 11 — прошивание кровоточащих сосудов кисты, а больным с перитонитом — санация и дренирование брюшной полости.

Анализ результатов оперативного лечения больных с осложнениями кист показал, что 8 (36,4%) пациентам выполнено 10 релапаротомий по поводу различных осложнений, в отдаленном периоде двое оперированы повторно. После операций умерло 2, у 12 (54,5%) — сформировались наружные свищи ПЖ. У 4 (18,2%) больных в отдаленном периоде выявлена внешнесекреторная недостаточность ПЖ, у 5 (22,7%) — сахарный диабет, при этом у 2 — после дистальной панкреатэктомии. Хронический панкреатит с периодическими обострениями наблюдался у 7 (31,8%) человек.

Таким образом, тактика, ориентирующая хирурга на длительное консервативное лечение больных с кистами ПЖ с целью формирования кисты и проведения оперативного вмешательства в более благоприятных условиях, сопряжена с высоким риском возникновения грозных осложнений (81,5%).

В группу больных с острыми кистами ПЖ, которым были выполнены операции наружного дренирования в плановом порядке, включены 25 человек. У 8 (32%) из них во время операции выявлены осложнения кист, которые не выявлялись в предоперационном периоде. Анализ показал, что у 7 из этих пациентов имело место прогрессирующее течение кисты и лишь у одного — ее стабильное течение. Среди всех больных с прогрессирующим течением кисты, пациенты с выявленными осложнениями во время операции составили также значительную долю (38,9%): у 6 — отмечено кровотечение в полость кисты, у 2 из них — инфицирование кист, у 1 — нагноение. У 1 из 7 пациентов со стабильным течением кисты выявлено также нагноение. В раннем послеоперационном периоде осложнения возникли у 15 (60%) больных. У 14 из них сформировались свищи ПЖ, при этом в 7 наблюдениях отмечено также обострение панкреатита, у 2 — еще и кровотечение из полости кисты, у 1 — обострение панкреатита и сочетание тонкокишечного и панкреатического свищей. У 1 больного имелось обострение панкреатита и кровотечение из кисты. В раннем послеоперационном периоде по поводу рецидива кровотечения из полости кисты повторно оперированы 2 пациента. Рентгенологически выявлена связь полости кисты с главным протоком в 100% случаев. Поздние осложнения отмечены в 9 (36%) наблюдениях: рецидив кисты после закрытия свищей ПЖ — 3, сахарный диабет — 1, портальная гипертензия — 1, прогрессирование хронического панкреатита — 4. Умер 1 больной.

Таким образом, осложнения при наружном дренировании несформированных кист ПЖ в раннем послеоперационном периоде развились в 60% случаев: в 93%

развились свищи ПЖ; в 46,7% – обострение панкреатита. В 36% наблюдений отмечены поздние осложнения, наиболее частыми из которых являются рецидивы кист (33%) и прогрессирование панкреатита (44%).

Со сформированными кистами ПЖ оперировано 94 человека. Стабильное течение кисты отмечено у 56, прогрессирующее течение – у 38 (40,4%) пациентов. Осложнения кист выявлены у 24 (25,5%) больных: у 12 – кровотечение, у 1 – кровотечение и нагноение, у 2 – перфорация кисты, у 3 – нагноение, у 2 – киста сдавила выходной отдел желудка, что привело к выраженным эвакуаторным нарушениям, у 4 – развилась механическая желтуха. Пациенты с осложнениями оперированы экстренно: 15 – резекция хвостовой части ПЖ с кистой и спленэктомия, 6 – наружное дренирование, 2 – цистоеюноанастомоз (ЦЕА), 1 – цистогастроанастомоз (ЦГА). Осложнения послеоперационного периода развились у 13 (54,2%) больных: некроз селезеночного угла ободочной кишки и аррозивное кровотечение – 2, разлитой перитонит вследствие несостоятельности швов большой кривизны желудка – 1, поддиафрагмальный абсцесс – 4, наружные свищи ПЖ – 4, эвентрация – 2. После дистальной резекции ПЖ у 3 больных развился сахарный диабет. Умерло 6 (25%). Всем им выполнена резекция дистальной части ПЖ и спленэктомия по поводу кровотечений.

В плановом порядке было оперировано 73 пациента: ЦЕА – 28, ЦГА – 21, резекция дистальной части ПЖ и спленэктомия – 8, цистодуоденоанастомоз (ЦДА) – 7, цистопанкреатоеюноанастомоз – 4, иссечение кисты – 3, бицистогастроанастомоз – 1, ЦГА + ЦДА – 1. Осложнения после операции возникли у 14 (19,2%) больных: кровотечение в полость кисты – 6, абдоминальный абсцесс, перитонит – 1, обострение панкреатита – 4, поддиафрагмальный абсцесс – 1, краевой некроз культи железы с формированием наружного свища ПЖ – 2. У 5 больных после дистальной резекции железы развился сахарный диабет. Умерло 3 оперированных. Большинство осложнений возникли после дистальной резекции ПЖ со спленэктомией, хотя доля данной операции от общего числа вмешательств невелика – 23,7%. Сроки существования кист у пациентов с кровотечениями в этой группе были наибольшими: от 1 до 5 лет ( $2,1 \pm 1,5$  года). Сахарный диабет развился у 10,3% пациентов в основном после дистальной резекции ПЖ.

Таковы данные по лечению больных в соответствии с означенной доктриной. Результаты, особенно в первых двух группах, – нельзя считать удовлетворительными. Даже у пациентов со сформированными кистами, у каждого пятого, пришлось выполнять экстренное вмешательство в связи с неожиданно развившимися осложнениями.

Неудовлетворительные результаты лечения послужили основанием для пересмотра хирургической тактики в пользу ее активизации в плане выполнения операций на ранних стадиях формирования кист и изменения вида вмешательства.

В группу больных с несформированными ложными кистами ПЖ, которым были выполнены операции внутреннего дренирования, включен 41 пациент. Стабильное течение кисты отмечено лишь у 8, прогрессирующее – у 33 больных. У 4 – до операции имела место механическая желтуха, у 1 – клиническая картина стеноза выходного отдела желудка. Всем больным выполнены операции внутреннего дренирования в срок от 10 до 35 дней ( $23,8 \pm 7,1$  дня) с момента возникновения кисты. ЦГА выполнен 27 больным, ЦДА – 12, ЦЕА – 1, ЦГА + ЦДА – 1. Некроеквэктомия в кисте произведена 26 больным, холецистэктомия – 10; 2 – дополнительно произведена холедоходуоденостомия, 2 – папиллохоледохопластика.

Выбор вида операции в пользу ЦГА и ЦДА сделан нами на основании следующего: 1) выгодные топографо-анатомические взаимоотношения кист с желудком и двенадцатиперстной кишкой (до 90% кист располагались в сальниковой сумке и головке ПЖ и были тесно с ними сращены); 2) чрезжелудочный и

чрездвенадцатиперстнокишечный доступы исключали разделение инфильтративно измененных тканей, резко снижая угрозу развития серьезных осложнений; 3) появлялась перспектива визуального контроля и активного вмешательства с помощью эндоскопической техники; 4) соблюдался органосохраняющий принцип; 5) относительная техническая простота исполнения; 6) отсутствие угрозы несостоятельности швов анастомозов; 7) минимальная вероятность возникновения свищей ПЖ; 8) возможность избежать суперинфицирования кисты.

Во время операций в 17 (41,5%) случаях выявлены осложнения кист: у 10 – нагноение, у 7 – признаки остановившегося капиллярного кровотечения. Течение кисты у всех этих больных признано прогрессирующим.

Во время операции и ревизии кисты у 24 (58,5%) больных, у которых выявлены признаки продолжающегося воспаления в полости и стенке кисты, а также наличие некротических тканей и секвестров, не стремились к одномоментной некрэктомии и санации полости в связи с явной угрозой повреждения сосудов и неокрепшей стенки кисты. Невозможность выполнения одномоментной радикальной санации полости кисты во время операции определило необходимость активного вмешательства в этот процесс после операции. Созданный широкий анастомоз кисты с полостью желудка или двенадцатиперстной кишки позволил активно санировать полость кисты под эндоскопическим контролем. Осложнений и летальных исходов не было; рецидивов кист не отмечено. У двух больных выявлен сахарный диабет легкой степени.

#### **Выводы**

1. Консервативное лечение у больных с ложными несформированными кистами поджелудочной железы, в большинстве случаев, не предотвращает прогрессирования кисты и не вызывает обратного ее развития.

2. Выжидательная тактика в период формирования ложных кист поджелудочной железы сопряжена с высоким риском развития грозных осложнений.

3. Операции наружного дренирования часто осложняются свищами поджелудочной железы, а ее дистальная резекция со спленэктомией сопровождается высокой летальностью и развитием сахарного диабета.

4. Лучшие результаты при сформированных ложных кистах поджелудочной железы дает внутреннее дренирование.

5. Операцией выбора при несформированных ложных кистах поджелудочной железы является цистогастроанастомоз или цистодуоденоанастомоз.

6. Этапные эндоскопические некрэксекстрэктомии и санации ускоряют процесс очищения и ликвидацию кист поджелудочной железы.

#### **Литература**

1. Артемьева Н.Н., Савинов И.П., Саврасов М.В., Хватов А.А., Коханенко Н.Ю. Хирургическая тактика при псевдокистах поджелудочной железы // *Анналы хирургической гепатологии*, Т.2. (Материалы 5-й конф. хирургов-гепатологов). – Томск, 1997. – С.74-75.
2. Блажитко Е.М. Ложные кисты поджелудочной железы, осложненные кровотечением // *Клиническая медицина*. – 1984. – № 5. – С. 82-85.
3. Данилов М.В., Федоров В.Д. Хирургия поджелудочной железы. – М.: Медицина, 1995. – 510 с.
4. Хальзов В.Л. Панкреатические кисты у больных с изолированным разрывом поджелудочной железы // *Заболевания поджелудочной железы: Тез. докл. конф.* – Новосибирск, 1992. – С. 197-198.
5. Banks P.A. Pancreatitis: Plenum Medical Book Company // New York and London. – 1979. – P.236.
6. Widmaier U., Rau B., Beger H.G. Surgical Treatment of Necrotizing Pancreatitis // *Annals of surgical Hepatology*. – 1997. – Vol. 2. – P. 47-57.

## МАЛОИНВАЗИВНЫЕ ТЕХНОЛОГИИ В ЛЕЧЕНИИ МЕТАСТАЗОВ В ПЕЧЕНИ

А.В.Борсуков, А.Д.Бельков, Р.А.Алибегов, О.Д.Варчук, В.А.Володченко,  
В.В.Шеметов, В.С.Зуй, М.Р.Шаткин, Н.В.Новикова, Ю.С.Терентьев,  
Е.П.Голик, Д.В.Козлов

*Смоленская государственная медицинская академия*

*Клиническая больница № 1, г. Смоленск*

*Областной онкодиспансер, г. Смоленск*

*Областной онкодиспансер, г. Брянск*

Малоинвазивные технологии имеют перспективы применения в паллиативном лечении единичных метастазов в печени. Для оценки окончательных результатов требуется увеличение количества исследованных больных, проведение процедуры рандомизации.

В настоящее время идет постоянный поиск новых возможностей в диагностических и лечебных алгоритмах метастатических поражений печени [1, 4]. Наибольшую значимость приобретают контролируемые малоинвазивные технологии [2, 5]. В нашей стране большие возможности развития из-за доступности метода имеет ультразвуковая томография [3].

Цель работы: оценить возможности склеротерапии 96% этиловым спиртом и методики электрохимического лизиса (ЭХЛ) в малоинвазивном лечении метастазов в печень из различных первичных опухолей.

Материалы и методы. За период 1995 – 2002 г.г. проведены малоинвазивные вмешательства под УЗ – контролем у 112 больных с единичными метастазами в печень, из них: обследовано для склеротерапии - 77 (35 мужчин, 42 женщины, средний возраст  $61 \pm 2,6$  лет) с единичными метастазами в печени из различных первичных опухолей (колоректальный рак – 32 человека, легкое – 5, желудок – 19, молочная железа – 11, предстательная железа – 4, иные локализации – 6).

Клиническая характеристика случаев проводилась по основным направлениям стандартного обследования больных: жалобы и данные анамнеза; клиническое обследование; лабораторно-биохимические анализы. При оценке клинических симптомов выделялись стадии болезни (ранняя и поздняя). Временной интервал наблюдения за больными зависил от темпов развития патологического процесса и составлял 3-6-9-12 месяцев. Оценка лабораторно-биохимических тестов осуществлялась по двум группам критериев, различаемых по органной специфичности. УЗ-исследование проводилось в комбинации двух основных режимов: режима «серой шкалы» (В-режим) и энергетического доплера (ЭД). Для стандартизации проведения УЗ-диагностики и уменьшения доли субъективных ошибок нами были усовершенствованы стандартизированные УЗ-признаки описания очага, органа и окружающих структур. На последнем этапе результаты УЗИ соотносились с заключительным клиническим диагнозом. В результате многофакторного анализа определялись информативные УЗ-критерии для каждой группы больных. Во всех группах больных применялись диагностические, диагностические и лечебные малоинвазивные манипуляции под УЗ-контролем.

Сеансы ЭХЛ (от 1 до 5) проведены у 35 человека с единичными метастазами в печень (от 1 до 5) после комбинированного лечения злокачественных опухолей

различных локализаций. Распределение больных по первичной опухоли: колоректальный рак – 8, желудок – 7, поджелудочная железа – 4, меланома – 2, желчный пузырь – 2, молочная железа – 3 случая, другие локализации – 5. В 27 наблюдениях метастазы в печени были метасинхронными, в 8 – синхронными. В 28 случаях ЭХЛ проводилось чрескожно под УЗ – контролем, в 7 – лечение проведено интраоперационно. Использовались чрескожные введения биполярных электродов (ЕСU – 300, “Soring”) диаметром 2,5 мм.

**Результаты исследования.** Вирусного поражения печени у обследованных пациентов не выявлено. В 45% наблюдений отмечена у больных тяжелая сопутствующая патология (ИБС, бронхиальная астма, сахарный диабет в стадии декомпенсации). В 70% случаев оперативное удаление метастазов признано невозможным по общему клиническому состоянию больных, в 29% – установлена нерезектабельность очагов метастазирования. В результате использования всего комплекса УЗ-признаков выделены характерные УЗ-описания этих типов очагов печени (ОП).

Лечебные МИМ под УЗ-контролем при ОП заключались в проведении склеротерапии метастатических очагов печени. Внутриопухолевое введение 96% этанола проводилось 64 больным, находившимся на симптоматическом лечении. Все выявленные ОП были предварительно морфологически верифицированы. У 52 больных проведены пункции под УЗ-контролем. У 12 пациентов биопсии проведены интраоперационно. Этим же больным склеротерапия сделана под визуальным контролем хирурга. Введение спирта проводили 3 раза в неделю курсом 6-9 инъекций. Суммарный объем вводимого этилового спирта за один сеанс составлял от 5 до 100 мл. Сразу же после введения спирта возникал локальный болевой синдром. Выявлена дозозависимость данного синдрома. При введении более 50 мл этанола выраженный болевой синдром отмечали 55 (85,9%) больных. Через 7-10 суток после первого введения наблюдалось умеренное увеличение печени, появление чувства тяжести в правом подреберье (в 40 случаях). Кроме того, в этих наблюдениях отмечены биохимические признаки синдрома цитолиза. Вокруг ОП имелось достоверное увеличение интенсивности кровотока по результатам энергетического доплера. В течение 1-го месяца клинические проявления купировались путем дезинтоксикационных мероприятий и приемом гепатопротекторов (карсил, гептрал, легалон, гепатофалк-планта и др.). Размеры печени уменьшались во всех случаях в течение 2-3-х месяцев после лечения. После статистической обработки УЗ-изображения выявлены 5 временных интервалов с характерными изменениями УЗ-структуры после склеротерапии:

- I период – немедленная реакция ткани печени на инфузию этанола;
- II период – органная реакция на воздействие спирта;
- III период – организация остаточного очага;
- IV период – стабилизация структуры остаточного очага;
- V период – прогресс заболевания (новые фокусы появлялись в других сегментах печени).

Первые три периода практически одинаковы по длительности. Они не зависят от размеров ОП. В четвертом и пятом периодах наблюдается статистически достоверная разница в зависимости от размеров очагов: чем меньше диаметр ОП, тем длиннее период ( $p < 0,05; \chi^2 = 3,91$ ). 26-ти больным в III периоде проведены трепан-биопсии зоны инфузии этанола. Во всех случаях получена рубцовая соединительная ткань без атипичных клеток.

Выживаемость по отдельным группам пациентов:

- с метастазами колоректального рака в печени после лечения: одногодичная – 100%, двухлетняя – 75,0%, трехлетняя – 53,1%, четырехгодичная – 21,9%, пятилетняя – 3,1%;
- с метастазами неколоректального рака в печени: одногодичная – 68,8%, двухгодичная – 9,4%, трехлетняя – 3,1%;
- с метакронными метастазами: одногодичная – 86,5%, двухлетняя – 46,1%, трехлетняя – 34,6%, четырехгодичная – 13,4%, пятилетняя – 1,9%.

По данным исследования, установлено, что ОП у всех больных с трехлетней выживаемостью и более являлись солитарными.

После морфологической верификации метастазов проводили сеансы ЭХЛ с силой тока 80 мА (n-4) и 100 мА (n-8) длительностью от 20 до 40 минут. Применялись две группы оценочных критериев: цитологический и ультразвуковой во время сеансов, а также гистологический + ультразвуковой в отсроченном (до 3 месяцев) и отдаленном периодах (более 3-х месяцев наблюдения). В 9 случаях отмечен локальный болевой синдром в зоне растяжения глиссоновой капсулы печени метастатическим узлом. По визуально-аналоговой шкале интенсивность боли определена в  $5 \pm 2,5$  балла. Болевой синдром исчез в течение 1 суток после ЭХЛ - у 6; уменьшился на  $3,0 \pm 0,5$  баллов - у 3-х больных. В раннем периоде (до 1 мес.) наблюдалась корреляция цитологических и УЗ-критериев оценки эффективности. Выявлен некроз метастаза с перифокальным воспалением паренхимы печени. Округлая зона повышения эхогенности в очаге во время ЭХЛ в 12 случаях соответствовала некрозу метастаза. Форма изменения эхогенности в проекции очага у 6 больных была звездчатой, полное «исчезновение» патологической ткани метастаза наступало на  $18 \pm 4$  мин. позже. У 6 больных проведены контрольные биопсии через 6 месяцев после лечения – выявлена грубоволокнистая рубцовая ткань в зоне очага без признаков опухолевого роста. При УЗ – мониторинге границы остаточного очага представлялись нечеткими, его структура неоднородной, эхогенность по сравнению с исходным состоянием сниженной. Новых фокусов метастазов в зоне ЭХЛ не выявлено в течение всего срока наблюдения (6 – 8 месяцев). Наблюдался визуальный износ платиновых электродов. Длительность постоянной работы электрода составляла 2 часа 40 минут  $\pm 30$ .

**Заключение.** Проведение склеротерапии 96% этанолом метастазов в печени является паллиативным методом лечения. Он вызывает некрозы опухолевой ткани с дальнейшим образованием в этой зоне фиброзного рубца. Появляющийся при этом алкогольный гепатит имеет доброкачественное течение. Выживаемость больных с единичными метастазами в печени колоректального рака после склеротерапии составляет: 1 год – 100%; 3 года – 53,1%; 5 лет – 3,1%.

Каждый тип остаточного очага в печени после малоинвазивных манипуляций при патологических объемных поражениях имеет специфические периоды изменений визуализации с последующим воздействием на структуру и функцию органа и может быть выделен в новую клиническую группу очаговых поражений печени с постоянным наблюдением в клинике внутренних болезней. Имеются перспективы применения ЭХЛ в паллиативном лечении единичных метастазов в печени. Для оценки отдаленных результатов и определения медианы выживаемости требуется увеличение количества исследованных больных, проведение процедуры рандомизации в опытной и контрольной группах, более длительный период клинико-инструментального наблюдения с биопсией зон ЭХЛ в отдаленном периоде (12 – 36 месяцев) после лечения.

#### *Литература*

1. Блохин Н.Н., Петерсон Б.Е. Клиническая онкология. - М: Медицина, 1971. - Том 2. - 440с.

2. Борсуков А.В., Лемешко З.А., Смирнов В.Я. Ультразвуковая томография печени, желчного пузыря, желчных протоков и поджелудочной железы. - Смоленск: Медицина, информация, развитие. - 1995. - 160с.
3. Митьков В.В., Брюховецкий Ю.А., Соколов А.И. и др. Клиническое руководство по ультразвуковой диагностике. - Москва: "Видар", 1996. - Т.1. - 339с.
4. Bisceglia M., Matalon T.A.S., Silver B. The pump maneuver: an atraumatic adjunct to enhance US needle tip localization // Radiology. - 1990. - Vol.176. - P.867-868.
5. Zormoza J. Abdomen. In: Zormoza J, ed. Percutaneous needle biopsy. Baltimore Williams & Wilkins, 1981. - 108p.

УДК 616.711-001

## **ТРОФИЧЕСКИЕ НАРУШЕНИЯ У БОЛЬНЫХ С ПОЗВОНОЧНО-СПИННОМОЗГОВОЙ ТРАВМОЙ**

Н.И.Ершов, В.С.Куфтов

*Брянская городская больница №1*

В работе представлен клинический материал о 89 пострадавших с изолированной или сочетанной травмой позвоночника. Трофические нарушения (пролежни) отмечены у 19,1% пострадавших (в 6,7% - в двух и более анатомических областях). Выявлена прямая зависимость частоты появления пролежней от тяжести неврологических расстройств, одновременно указывается на значимость индивидуального ухода за больными, что наряду с другими факторами определяет частоту и выраженность трофических нарушений.

Поражение спинного мозга у многих больных приводит к развитию тяжёлого нейродистрофического процесса во всех тканях и органах. Пролежни появляются практически у всех больных с грубым повреждением спинного мозга. Это связано с тем, что нейродистрофический процесс сочетается с неврологическими расстройствами: нарушением или отсутствием чувствительности и движений, а также утратой контроля за функцией тазовых органов. Присоединение инфекции, особенно внутригоспитальных форм *Pseudomonas aeruginosa*, *Staphylococcus aureus* и *Proteus mirabilis*, вызывает тяжёлый гнойный процесс, часто приводящий к смерти больных [1,3]. По данным А. Панского, пролежни в период первой мировой войны в 83% случаев становились причиной смертельных исходов. В Великую Отечественную войну пролежни были источником сепсиса и приводили к смерти в 20% случаев. В мирное время, по данным разных авторов, от пролежней умирают от 3 до 9% больных [3].

Спинальная травма, как ни одна другая, имеет характерную особенность - буквально неизмеримы финансовые, физические, материальные затраты общества и близких больного. Начальное лечение одного такого пациента в США обходится в 30000 долларов; по данным Houle и Mawson, на лечение только пролежней у больных с повреждением спинного мозга в год уходит около 66 млн. долларов. Годовой расход на спинальную травму достигает 2 млрд. долларов, поскольку в США, по данным Kraus и соавт., насчитывается до 200000 больных с параплегией на почве спинальной травмы. Подсчитано, что уход за одним больным с травматической параплегией и его лечение в течение жизни обходится около 500000 долларов (Khella и Stoner, Young) [1].

Reding, Lang [5] сообщили о высоком риске образования пролежней у больных со спинномозговой травмой. Пролежни различной локализации появлялись у 60% больных. Ещё более неутешительные данные приводят отечественные авторы. По их



данным, пролежни появляются у 53-90% больных с повреждением спинного мозга в течение их болезни. Разброс данных зависит в основном от уровня повреждения спинного мозга [2,4].

В литературе описано много факторов риска образования пролежней. К главным факторам относятся тяжесть и уровень повреждения спинного мозга, уровень и характер нарушения чувствительности, активность больного, отсутствие произвольных движений в конечностях, нарушение функции тазовых органов.

В работах Lindan доказано, что основным этиологическим фактором пролежней становится уменьшение кровотока, при котором происходит ишемия, вызывающая некроз. При нарушении капиллярного давления в тканях, которое в норме находится между 14 мм рт. ст. в венозной части и 35 мм рт. ст. - в артериальной, развиваются ишемические повреждения тканей. Микроскопические изменения в коже могут появиться при постоянной компрессии уже в течение 1 часа при давлении 60 мм рт. ст., причём мышечные волокна более чувствительны к ишемизирующему воздействию длительного давления, нежели кожа. Постоянное давление 70 мм рт. ст. более 2-х часов вызывает необратимое повреждение тканей. Острый некроз кожи наступает практически всегда при давлении 300 мм рт. ст. в течение 1 часа, причём в этом случае иннервация тканей не имеет значения (Nawoczenski).

За последние 2 года (2000-2001 гг.) в нейрохирургическом отделении Брянской городской больницы №1 пролечено 89 пострадавших (70 мужчин и 19 женщин) с изолированной либо сочетанной травмой позвоночника. Сочетанная травма отмечалась в 42,7% случаев. Среди сочетанной травмы была ЧМТ разной степени тяжести у 23 человек, травма грудной клетки и брюшной полости - у 18, переломы костей таза - у 2, верхних и нижних конечностей у 5 (табл.1). Основную массу составили пострадавшие в возрасте от 21 до 40 лет (57,3%).

Для предохранения тканей от сдавления в настоящее время используется много противопролежневых устройств, в частности специальные функциональные кровати, матрасы и подушки, которые заполняются пеной, водой, гелем, воздухом или комбинацией этих материалов. Вместе с тем, согласно точке зрения многих авторов, никакие приспособления не могут обеспечить полноценную профилактику пролежней, поэтому предлагается уделять основное внимание уходу за больными. Их необходимо поворачивать не реже, чем каждые 2 часа. Важное значение имеет удобное положение тела с максимальной площадью соприкосновения с кроватью, без сдавления в области костных выступов. Создание удобной позы затрудняют: ожирение, мышечная спастика, контрактуры конечностей, боли, а также лечебные процедуры. Традиционные положения больного на спине, животе, боках должны чётко чередоваться. При положении больного на боку необходимо избегать расположения оси туловища параллельно поверхности кровати, в связи с опасностью сдавления кожи в области большого вертела бедренной кости. Поэтому укладывать больных необходимо с поворотом на 30 градусов. Несколько раз в день должен производиться туалет кожных покровов с антисептическими растворами. Комплексы ЛФК начинаются с первых дней.

Частота проявления пролежней в разных отделах тела у больных зависит от периода травмы. По нашим наблюдениям, в остром и раннем периодах пролежни отмечались у 19,1% пострадавших, пролежни в области крестца - у 15,7%, седалищного бугра - у 1,1%, большого вертела - у 6,7%, лопаток - у 1,1%, пяток - у 5,6%. В 6,7% случаев отмечалось появление пролежней в двух и более анатомических областях.

При определении характера неврологических расстройств мы пользовались международной классификационной системой ASIA, разделив больных и по полу (табл. 1): А - полное повреждение спинного мозга (23,6%); В - частичное повреждение с сохранением элементов чувствительности (12,4%); С - частичное повреждение с сохранением движений ниже уровня повреждения с силой меньше 3-х баллов (24,7%);



Д - частичное повреждение с сохранением движений ниже уровня повреждения с силой больше 3-х баллов (33,7%); Е - двигательные и чувствительные функции не нарушены (5,6%).

Появление пролежней находится в прямой зависимости от тяжести неврологических нарушений. Из 21 больного группы А пролежни отмечались у 13 (61,9% данной группы); в группе В - у 3 (27,3%) из 11 и в группе С - у 1 (4,5%) из 22 пострадавших.

Таблица 1.

Характер повреждения	А		В		С		Д		Е		Итого
	м	ж	м	ж	м	ж	м	ж	м	ж	
Изолированная травма	10	1	4	1	12	2	16	5	-	-	51
Сочетанная травма:	9	1	5	1	5	3	4	5	5	-	38
-ЧМТ	4	1	4	-	1	2	3	3	5	-	23
-грудной клетки	8	1	-	-	3	1	2	1	1	-	17
-брюшной полости	1	-	-	-	-	-	-	-	-	-	1
-конечностей	1	-	2	1	-	-	-	1	-	-	5
-таза	-	-	-	-	1	-	-	1	-	-	2
Пролежни:	11	2	3	-	-	1	-	-	-	-	17
-крестца	10	2	1	-	-	1	-	-	-	-	14
-седалищ. бугор	1	-	-	-	-	-	-	-	-	-	1
-большой вертел	5	1	-	-	-	-	-	-	-	-	6
-лопатка	1	-	-	-	-	-	-	-	-	-	1
-пятка	3	-	2	-	-	-	-	-	-	-	5

Таблица 2.

Локализация травмы	Степень пролежня				Всего
	I	II	III	IV	
СI-ThI (48 наблюдений)	-	5	-	2	7 (14,9%)
ThII-ThIX (10 наблюдений)	-	1	1	1	3 (30,0%)
ThX-LI (22 наблюдения)	1	1	2	2	6 (27,3%)
LII-LV (9 наблюдений)	-	-	-	1	1(11,1%)
Итого:	1	7	3	6	17

Чем более выражены деструктивные процессы в мозге и больше протяжённость патологического очага, тем быстрее образуются и обширнее становятся пролежни мягких тканей. Подразделение позвоночника на подуровни (табл. 2) связано с анатомическими особенностями спинного мозга. Травма шейной локализации (СI-ThI) отмечалась у 48 пострадавших, а пролежни - у 7 (14,6%) из них. При повреждении на уровне ThII-ThIX наблюдались наиболее грубые и стойкие повреждения спинного мозга. За счёт узости позвоночного канала в этом отделе одновременно нарушались соматическая и вегетативная иннервация на фоне плохого кровообращения спинного мозга. Пролежни отмечались у 3 (30,0%) из 10 пострадавших. Травма позвоночника на уровне ThX-LI диагностирована у 22, а пролежни развились у 6 (27,3%) из них. На уровне LII-LV находятся корешки конского хвоста, поэтому повреждения этого

отдела протекают с меньшими неврологическими проблемами: из 9 больных пролежни были у 1 (11,1%).

Степень развития пролежней оценивали по классификации пролежней Agency for health care policy and research (1992). I степень - эритема; II степень - повреждение эпидермиса или дермы; III степень - некроз тканей до фасции; IV степень - некроз или разрушение мышц, костей. По нашим данным, локализация травмы не определяет выраженность трофических нарушений: глубину и распространенность некрозов кожи и подлежащих тканей.

#### **Выводы**

1. Образование пролежней зависит от тяжести неврологических нарушений. Пролежни возникают наиболее часто (30%) у больных с повреждениями позвоночника на уровне ThII-ThIX.
2. Степень выраженности трофических нарушений (пролежней) не зависит от уровня повреждения.
3. Большее значение в профилактике пролежней имеет индивидуальный уход за больными, а не использование противопролежневых систем.

#### *Литература*

1. Басков А.В. // Хирургия пролежней. - М., "Гэотар-мед", 2001.
2. Дресвянников С.А. // III съезд нейрохирургов России. С.-Петербург. 4-8 июня 2002// Материалы съезда. - Санкт-Петербург, 2002. - С.635-636.
3. Фраерман А.П., Перльмуттер О.А., Шилов Л.Е. // Журнал вопросы нейрохирургии. - 1987. - №6. - С.27-31.
4. Цветков А.А., Антипко Л.Э. // III съезд нейрохирургов России (С.-Петербург, 4-8 июня 2002) // Материалы съезда. - Санкт-Петербург, 2002. - С.645-646.
5. Reding R., Lang G. Schadel Hirn-Trauma und Kombinationsverletzungen.- Leipzig, 1977.

УДК 617.57-002.36+616-002.36

## **ВНУТРИАРТЕРИАЛЬНАЯ ИНФУЗИОННАЯ ТЕРАПИЯ В ЛЕЧЕНИИ ГНОЙНЫХ АРТРИТОВ И РАСПРОСТРАНЕННЫХ ФЛЕГМОН КОНЕЧНОСТЕЙ**

В.Ю.Заблоцкий, В.А.Овчинников, С.В.Петров

*Нижегородская государственная медицинская академия*

У 23 больных с тяжелым и упорным течением различных гнойных заболеваний конечностей в комплексном лечении была использована внутриаартериальная инфузионная терапия. По поводу глубоких и распространенных флегмон лечилось 14 пациентов, по поводу гнойных артритов – 9. Для проведения длительной внутриаартериальной инфузионной терапии разработана техника катетеризации артериального русла. В инфузат включали реополиглюклин, новокаин, папаверин, гепарин и антибиотики. В среднем каждому больному проведено 29 инфузий. Анализ полученных результатов показал, что внутриаартериальные инфузии лекарственных веществ в сочетании с оперативным вмешательством являются эффективными в лечении тяжелых гнойных заболеваний конечностей, позволяют надежно купировать воспалительный процесс и в большинстве случаев добиться выздоровления больных.

В настоящее время продолжают возрастать число и тяжесть гнойных заболеваний. В структуре хирургической патологии они достигают 30% [1,2], из них 23% - гнойные

хирургические заболевания, 16,4% - гнойные осложнения случайных ран. По данным М.В.Казарезова и соавт. [3], более 20% всех гнойных заболеваний составляют тяжелые гнойно-септические поражения конечностей.

Лечение тяжелых гнойных заболеваний конечностей остается сложной проблемой в современной хирургии. Важным моментом в терапии гнойно-септических поражений является путь введения медикаментозных препаратов. При гнойных заболеваниях конечностей возможно и успешно применяется их внутриаартериальное введение [4]. Эффективность внутриаартериального введения лекарственных препаратов обусловлена их высокой концентрацией в крови инфузируемой конечности и, соответственно, - в тканях за счет отсутствия их разбавления кровью [5, 6].

В клинике общей хирургии им. А.И.Кожевникова с 1985г. по 2000г. внутриаартериальная инфузионная терапия (ВАИТ) использована в лечении 23 пациентов с гнойными артритами и распространенными флегмонами конечностей. Возраст больных колебался от 20 до 75 лет. Мужчин было 18, женщин - 5. В 22 случаях гнойный процесс локализовался на нижних, в 1 - на верхней конечностях. По поводу глубоких межмышечных флегмон и флегмон, занимающих 1 и более сегментов конечности, лечилось 14 больных, у 3 из них диагностирован сепсис. С гнойным артритом находилось на лечении 9 пациентов, у 7 из них процесс локализовался в коленном суставе. При гнойном гоните у одного больного и при гнойном артрите локтевого сустава у другого больного выявлены межмышечные флегмоны.

При обследовании больных использованы обычные клинические и рентгеновские методы исследования, а также микробиологическое исследование отделяемого из ран.

Для проведения ВАИТ при поражении нижних конечностей производилась катетеризация нижней надчревной артерии (в 2 случаях) и глубокой артерии, огибающей подвздошную кость (в 20 случаях). В 1 случае выполнена катетеризация грудноакромеальной артерии у больного с гнойным артритом локтевого сустава. Введение катетеров производилось по разработанному в нашей клинике методикам.

В состав инфузата входили препараты, улучшающие реологию крови (реополиглюкин и трентал), сосудорасширяющие средства (новокаин, папаверин), гепарин до 20 тыс. единиц и антибиотики. До получения микробиологического анализа использовались антибиотики широкого спектра действия, в дальнейшем - антибактериальная терапия проводилась с учетом чувствительности микрофлоры к ним. Внутриаартериальная инфузионная терапия носила прерывистый характер. Число инфузий достигало 47, в среднем - 29.

Катетеризация артерий для ВАИТ производилась чаще всего одновременно с выполнением основного оперативного вмешательства - вскрытием флегмоны, артротомией. У ряда больных ВАИТ начата ввиду неэффективности проводимого лечения.

Клиническая картина гнойных заболеваний конечностей характеризовалась признаками выраженной интоксикации и типичными местными симптомами. В анализах крови имели место нейтрофильный сдвиг и повышение лейкоцитарного индекса интоксикации. При флегмонах из гноя высевались ассоциации *Staph. aureus* с *E. coli*, *cloacae*, при артритах - монокультура ассоциации *Staph. aureus*. Неклостридиальная анаэробная флора обнаружена у одного больного с флегмоной стопы. У одного больного с флегмоной стопы после длительного лечения в другой больнице микрофлора в ране была представлена только *Ps. aeruginosa*.

Эффективность проводимого лечения оценивалась по регрессу клинических проявлений заболевания. Критериями положительной динамики в течение заболевания считались: уменьшение или исчезновение болей в конечности, уменьшение ее отека, снижение или нормализация температуры тела, уменьшение количества отделяемого из

ран и отсутствие в нем микрофлоры, заживление ран и восстановление функции сустава, а также нормализация показателей в анализах крови.

Флегмона на бедре имела место у 3, на голени – у 4, на стопе – у 7 больных. В одном случае при флегмоне голени с проявлениями септицемии наблюдалось вовлечение в воспалительный процесс голеностопного сустава. Ранее 7 пациентов оперированы в ЦРБ, операции заключались во вскрытии флегмон, однако эти оперативные вмешательства признаны недостаточными по объему, поскольку продолжалось обильное гноеистечение, сохранялись обширные клетчаточные некрозы и имелись гнойные затеки. Вскрытие флегмоны выполнено в нашей клинике 7 пациентам. При лечении сепсиса проводилась массивная антибактериальная терапия тремя препаратами. На фоне проводимого лечения отмечалось снижение, а затем и нормализация температуры тела, уменьшение количества отделяемого из раны с одновременным ее очищением от фибрина, некрозов, появление сочных грануляций, уменьшение лейкоцитоза и исчезновение «левого» сдвига в лейкоцитарной формуле. Все больные выздоровели. Средние сроки нахождения в стационаре составили 55 дней. Приводим наблюдение успешного лечения больного с распространенной флегмоной голени.

Больной Б., 33 лет, поступил в клинику 28.07.87 г. Из анамнеза выяснилось, что 10.07.87 г. после укуса насекомого возник резкий отек голени, гиперемия кожи на ней, появились боли в конечности, температура тела повысилась до 40°C. 17.07.87 г. обратился в ЦРБ, где была диагностирована флегмона голени, произведено ее вскрытие. Начата антибактериальная, дезинтоксикационная терапия. Несмотря на проводимое лечение, сохранялись лихорадка, явления интоксикации, в ране на голени – большое количество мягкотканых некрозов, обильное гноеистечение. При осмотре: состояние больного тяжелое, лихорадит до 39,2°C, левая голень и стопа отечны, явления пахового лимфаденита. На наружной поверхности левой голени в средней трети рана 12×8 см с фибрином, мягкоткаными некрозами, отделяемое гнойное в большом количестве. В общем анализе крови – лейкоцитоз до  $9,4 \times 10^9/\text{л}$ , сдвиг лейкоцитарной формулы до миелоцитов. На рентгенограммах голени – костно-деструктивных изменений не выявлено. 31.07.87 г. произведена катетеризация глубокой артерии, огибающей подвздошную кость; начата ВАИТ с введением реополиглюкина, трентала, линкомицина, гентамицина; во время перевязок проводились этапные некрэктомии. Температура тела нормализовалась, нормализовались показатели в анализе крови, рана очистилась от некрозов, появились сочные грануляции. С учетом положительной динамики в клинической картине ВАИТ завершена, всего выполнено 25 инфузий. Выписан в удовлетворительном состоянии через 35 дней с момента поступления в клинику.

У больных с гнойными артритам при поступлении отмечались лихорадка до 39°, лейкоцитоз до  $16 \times 10^9/\text{л}$ , сдвиг в лейкоцитарной формуле с наличием 14% палочкоядерных форм. При лечении гнойного артрита в комбинации с ВАИТ в 6 случаях выполнена артротомия с дренированием полости сустава и промыванием его растворами антисептиков, в 2 – резекция суставных поверхностей ввиду их деструктивных изменений, в 1 - проводились пункции сустава. У больных с гнойными артритам, осложненными флегмонами, производилось их вскрытие. Нормализация температуры тела наблюдалась на 3–4 сутки, на 7–9 - происходила нормализация показателей крови, к 7–8 суткам прекращалось отделение гноя и фибрина по дренажам. После лечения в 5 случаях удалось добиться полного восстановления функции сустава, в 2 – объем движений в суставе оказался ограниченным (локтевого, коленного), в 2 – наступил анкилоз коленного (1) и голеностопного (1) суставов. Сроки стационарного лечения больных этой группы составили в среднем 41 день. Приводим наблюдение успешного лечения больной с гнойным гонитом.

Больная Б., 59 лет, поступила в клинику 28.06.88 г. Из анамнеза выяснилось, что она 7.06.88 г. получила рану в нижней трети правого бедра с последующим появлением болей в правом коленном суставе, увеличением его объема, с повышением температуры тела до 38,5°C. При поступлении состояние крайне тяжелое, лихорадит, нижняя треть бедра и вся голень отечны, коленный сустав увеличен в размерах, активные движения в нем невозможны, пассивные движения вызывают резкую боль. На рентгенограммах суставная щель расширена. В анализе крови – лейкоцитоз до  $16,8 \times 10^9/\text{л}$ , сдвиг

в лейкоцитарной формуле с наличием 14% палочкоядерных форм. Диагностированы: правосторонний гонит, флегмона правого бедра и голени, паховый лимфаденит. В экстренном порядке выполнены вскрытие флегмоны правого бедра и голени, вскрытие и дренирование полости коленного сустава. Начата антибактериальная и дезинтоксикационная терапия. Однако все эти мероприятия оказались неэффективными. Сохранялась лихорадка, из ран продолжалось обильное гноеистечение. 5.07.88г. выполнена катетеризация глубокой артерии, огибающей подвздошную кость справа для проведения ВАИТ. На 4 сутки от начала ВАИТ температура тела нормализовалась, в последующем - прекратилось истечение гноя из сустава, раны зажили вторичным натяжением. Всего выполнено 28 инфузий. Больная выздоровела.

Специфических осложнений, связанных с катетеризацией артерий (тромбоза сосудистого русла и кровотечений) в нашей практике не отмечено. Спонтанное отхождение катетера из артерии (1 случай) и неустраняемая обтурация катетера кровяным сгустком (1 случай) остались без последствий, но вынудили нас преждевременно прекратить внутриартериальную инфузионную терапию.

**Заключение.** Таким образом, внутриартериальная инфузионная терапия в сочетании с оперативным вмешательством является эффективной в лечении тяжелых гнойно-септических заболеваний конечностей, позволяет надежно купировать воспалительный процесс и в большинстве случаев добиться выздоровления больных.

### *Литература*

1. Девятов В.В., Петров С.В. Микробное обсеменение ран и профилактика гнойных осложнений // Хирургия. - 1992. - № 7-8. - С.70-74.
2. Французов В.Н., Ефименко Н.А., Шестопапов А.Е., Новожилов А.А., Костенко Н.С. Интенсивная терапия тяжелых форм анаэробной неклостридиальной инфекции мягких тканей // Хирургия. - 1999. - №10. - С.21-23.
3. Казарезов М.В., Моргунов Г.А., Королева А.М., Королев И.И., Берген В.О., Филиппов Э.Д. Пути совершенствования помощи больным с гнойными хирургическими заболеваниями // Вестник хирургии. - 1995. - Т.154, № 4-6. - С.92-93.
4. Амирасланов Ю.А., Светухин А.М., Митиш В.А., Борисов И.В. Лечение обширного посттравматического остеомиелита длинных костей // Хирургия. - 1993. - №4. - С.53-57.
5. Прохоров Г.Г. Оценка результатов внутриартериальных инъекций в лечении хронической ишемии нижних конечностей // Вестник хирургии. - 1991. - Т.147, № 7-8. - С.41-44.
6. Эткин В.И. О применении внутриартериальной инфузии антибиотиков в комплексном лечении остеомиелита конечностей // Ортопедия, травматология и протезирование. - 1974. - № 6. - С.52-53.

УДК 616-006.04

## **О ПРОБЛЕМЕ ПЕРВИЧНО-МНОЖЕСТВЕННЫХ ЗЛОКАЧЕСТВЕННЫХ ОПУХОЛЕЙ**

**В.М.Зиневич**

*Смоленский областной онкологический клинический диспансер*

**В статье проанализированы наблюдения 816 первично-множественных опухолей у мужчин и женщин. Установлено канцерогенное влияние противоопухолевой терапии солитарных опухолей на развитие метакронных новообразований.**

Существование первично-множественных злокачественных опухолей в настоящее время ни у кого не вызывает сомнений [1]. Проблема первично-множественных злокачественных опухолей чрезвычайно сложна и многогранна [5]. Изучение особенностей их появления и диагностики становится все более актуальным в связи с улучшением результатов лечения онкологических больных, а следовательно, увеличением продолжительности их жизни и повышением вероятности возникновения

новой опухоли [1, 2, 4, 7-11]. Проблема диагностики и лечения полинеоплазии привлекает большое внимание онкологов [3]. В ряде случаев развитие второй опухоли может быть связано с интенсивным химио- и лучевым лечением, их канцерогенным, иммунодепрессивным действием [4, 6].

Из-за небольшого числа наблюдений первично-множественных опухолей, представленных в литературе, нет возможности в полной мере сделать научно обоснованные выводы по этой сложной проблеме.

Почти за 40-летний период работы хирургом-онкологом выявлено 816 больных с первично-множественными злокачественными новообразованиями, у которых обнаружено 1786 злокачественных опухолей.

Синхронные первично-злокачественные опухоли имели место у 212 (25,9%), метакронные – у 545 (66,9%), синхронно-метакронные – у 20 (2,5%), метакронно-синхронные – у 33 (4%), синхронно-метакронно-синхронные – у 4 (0,5%), метакронно-синхронно-метакронные – у 2 (0,2%) пациентов. Множественные опухоли двух локализаций у одного больного выявлены в 687 (84,3%); 3 опухоли у одного больного – в 77 (9,6%); 4 – в 28 (3,4%); 5 – в 12 (0,6%); 7 – в 1; 8 – в 1; 10 – в 1 случаях.

Среди заболевших первично-множественными опухолями мужчин было 32,2%, женщин – 67,8%. Соотношение синхронных и метакронных опухолей у мужчин – 1:2,5, у женщин – 1:3,4.

За критерий метакронности нами принят интервал в 6 месяцев. С целью закономерностей сочетания и течения первично-множественных опухолей мы проанализировали особенности полинеоплазии отдельно у мужчин и женщин.

У 110 (41,8%) из 263 мужчин отмечено сочетание рака кожи с опухолями других органов и систем (табл.1).

Наиболее часто с раком кожи у мужчин сочетался рак желудка (7), рак мочевого пузыря и органов кроветворной и лимфатической системы ( по 4 больных).

Рак легкого в сочетании со злокачественными новообразованиями других органов у мужчин занимал по частоте 2 место- 23(8,7%). Чаще всего этот вид опухоли сочетался с опухолями полости рта (6), желудка и органов кроветворной и лимфатической системы (по 4 больных).

Третье место по частоте полинеоплазии у мужчин занимает сочетание рака желудка со злокачественными опухолями других органов – 18 (6,8%) больных. Чаще всего это сочетание наблюдалось с опухолями гортани и кожи (по 4 случая).

В числе больных с полинеоплазиями было 4 мужчины с первой опухолью в грудной железе, при этом отмечены синхронное сочетание с раком кожи (1), 3 метакронные опухоли в сочетании с раком пищевода (1), толстой кишки (1) и легкого (1). Больным проведено комбинированное лечение по поводу рака грудной железы. Интервал между появлением опухолей колебался от 6 месяцев до 44 лет.

Первое место по частоте полинеоплазий у женщин занимают опухоли молочной железы - 177 (32%) из 553 больных. При этом - у 83 (46,8%) был двусторонний рак молочных желез, из них: синхронно развившиеся - у 15 (17,8%) (табл.2).

Чаще всего с раком молочной железы сочетался рак кожи(19), тела матки (16) и желудка (14).

По частоте полинеоплазий у женщин второе место занимает сочетание рака кожи- 158 (28,6%) со злокачественными новообразованиями молочной железы и желудка (по 7 случаев). Синхронно развился рак кожи у 53 (46%), метакронно - у 63 (54%) женщин.

Рак шейки и тела матки в сочетании со злокачественными новообразованиями других органов занимает по частоте 3 место - 64 (11,3%), при этом его развитие отмечено синхронно в 14 (21,8%) случаях. Наиболее часто установлено сочетание с раком молочной железы (13) и желудка (12).

Таблица 1. Полинеоплазии у мужчин

Первая локализация	Вторая локализация опухоли											ВСЕГО
	Кожа	Легкие	Желудок	Мочевой пузырь	Полость рта	Гортань	Почка	Кроветворная и лимфатическая системы	Прямая кишка	Толстая кишка	прочие	
Кожа	78	1	8	4	2	-	3	4	3	2	5	110
Легкие	1	1	4	2	6	3	-	3	-	1	2	23
Желудок	4	2	-	-	1	4	2	1	2	1	1	18
Гортань	2	6	2	2	2	-	1	-	1	-	1	17
Прямая кишка	1	-	3	-	-	-	2	-	-	7	2	15
Нижняя губа	3	4	2	2	-	-	-	2	1	-	1	15
Мочевой пузырь	2	3	1	-	-	1	-	-	1	-	4	12
Кроветворная и лимфатическая системы	4	4	1	-	-	1	-	-	-	-	1	11
Предстат. железа	4	1	1	-	-	-	1	-	1	1	1	10
Толстая кишка	-	-	2	2	-	1	-	-	-	2	2	9
Почка	-	1	-	2	-	1	3	-	-	-	1	8
Полость рта	-	1	-	1	2	2	-	-	-	-	1	7
Грудная железа	1	1	-	-	-	-	-	-	-	1	1	4
Прочие	2	-	-	-	-	-	-	-	-	-	2	4
Итого:	102	25	24	15	13	13	12	10	9	15	25	263

Таблица 2. Полинеоплазии у женщин

Первая локализация	Вторая локализация опухолей											ВСЕГО
	Молочная железа	Кожа	Желудок	Тело матки	Толстая кишка	Прямая кишка	Шейка матки	Яичники	Легкие	Почка	Прочие	
Молочная железа	83	19	14	16	7	7	5	3	5	3	15	177
Кожа	7	115	7	3	3	2	3	2	1	1	14	158
Шейка матки	7	7	10	-	-	3	-	1	2	-	4	34
Тело матки	6	3	2	-	2	2	2	-	-	1	12	30
Толстая кишка	6	3	-	2	3	5	-	4	-	-	2	25
Желудок	6	3	-	1	4	-	3	-	-	2	4	23
Прямая кишка	3	3	-	2	5	-	-	1	-	-	4	18
Кровотворная и лимфатическая системы	3	4	1	-	-	-	1	2	1	1	-	16
Яичники	2	-	3	6	1	-	1	2	-	-	-	15
Щитовидная железа	1	1	1	1	-	-	-	1	1	-	5	11
Прочие	13	8	4	4	6	-	1	1	2	2	5	46
Итого:	137	166	42	35	31	20	17	16	12	9	68	553



Интервал между выявлением метакронных опухолей молочных желез колебался в сроки от 1 года до 10 лет – у 42 (61,7%); от 11 до 20 лет – у 17 (25%); от 21 до 30 лет – у 6 (8,8%); 31 год – у 1; 41 год – у 2 больных.

При первично – множественном метакронном раке молочных желез 79,5% больных подвергнуто комбинированному и комплексному лечению. Несмотря на то, что молочная железа относится к визуальным локализациям, значительное число опухолей диагностировано в далеко зашедших стадиях (табл. 3).

Актуальным остается требование самообследования женщинами молочных желез. Лечебные учреждения должны максимально квалифицированно проводить динамическое диспансерное наблюдение. Как видно из представленных данных в табл.3, вторая метакронная опухоль молочной железы, в сравнении с первой, реже выявляется во II-III стадиях и более часто в IV стадии.

В связи с далеко зашедшим опухолевым процессом при первично-множественных опухолях проводилось комбинированное и комплексное лечение первой опухоли – у 341 (44,5%) больных, при этом в последующем выявлены индуцированные опухоли у 116 (34%) больных. Воздействие на организм лучевой и химиотерапии угнетает противоопухолевый иммунитет, что способствует развитию метакронных опухолей в зоне облучения или за ее пределами. В наших наблюдениях при лечении первой опухоли проводились: лучевая терапия – в 38,6%, химиотерапия – в 27,5% и химиолучевое лечение – в 13% случаев. Вследствие иммунодепрессии при лечении первой опухоли диагностированы: хронический лимфолейкоз – у 6, хронический миелолейкоз – у 1, острый недифференцированный лейкоз – у 1, миеломная болезнь – у 1 и лимфосаркома – у 1 больных.

Увеличение заболеваемости вторыми опухолями – своеобразная “плата за прогресс”. Однако она не столь значительна. По крайней мере, польза от применения противоопухолевых средств выше канцерогенного риска.

Таблица 3. Частота стадий при метакронном раке молочных желез у женщин

Группы больных	Стадии			
	I	II	III	IV
Первая опухоль	12	35	16	5(7,3%)
Вторая опухоль	14	30	12	12(17,6%)

### Выводы

1. Частота первично-множественных метакронных опухолей значительно выше у женщин.
2. Установлена связь развития метакронных опухолей с предыдущим противоопухолевым лечением солитарных опухолей.
3. Первично-множественные гормонозависимые опухоли преобладают у женщин(48,1%), в отличие от мужчин (5,3%).
4. Для своевременного выявления метакронных злокачественных новообразований необходимо пожизненное диспансерное наблюдение за больными, имевшими солитарные новообразования.

### Литература

1. Абдурасулов Д.М., Никишин К.Е. Первично-множественные опухоли. - Ташкент, 1968.
2. Бохман Я.В., Рыбин Е.П. // Первично-множественные опухоли. - Л., 1987. - С.47-56.
3. Дарьялова С.Л., Чиссов В.И., Бойко А.В. // Актуальные проблемы колопроктологии. - Волгоград, 1997. - С.310-311.
4. Зисман Н.Ф., Кириченко Г.Д. Клинические аспекты первичной множественности злокачественных новообразований. - Кишинев, 1978.

5. Трахтенберг А.Х., Уткин В.В., Ким И.К., Аникин В.А. Рак легкого при первично-множественных злокачественных опухолях. - Рига, 1986.
6. Чиссов В.И., Мамонтов А.С., Вашакмадзе А.А., Франк Г.А., Шляков С.Л., Бутенко А.В. // Рос. онкол. журн. - 1995 - №5. - С.13-18.
7. Шишкин И.П. // Мед. рад. - 1984. - №8. - С. 24-27.
8. Boice J.D. et al. // Natl. Cancer Inst. Monogr. - 1985. - №68. - P.161.
9. Chung K.Y. et al. // Cancer. Res. - 1993. - Vol.53, N8. - P.1676-1683.
10. Doi K. et al. // Amer. J. Gastroenterol. - 1993. - Vol.88, №4. - P.595-598.
11. Grosby W.H. // Clin. Res. - 1969. - №13. - P.463-471.
12. Hoshijama Y. Sasaba T. // Jap. J. Cancer Res. - 1992. - Vol.83, №9. - P.937-943.
13. Sorvavia C. et al. // Helv. chir. Acta. - 1993. - Vol.59, №4. - P.613-616.

УДК 617.55-001.4-07-08

## ДИАГНОСТИКА И ЛЕЧЕНИЕ ПРОНИКАЮЩИХ РАНЕНИЙ ЖИВОТА

С.А.Касумьян, А.Л.Буянов, А.Ю.Некрасов

*Смоленская государственная медицинская академия*

**Проведен анализ результатов лечения 520 пострадавших с проникающими ранениями живота. Использование оценки тяжести состояния пострадавших позволило выбрать оптимальный диагностический и лечебный алгоритмы. Опыт лапароскопических вмешательств по поводу проникающих ранений живота дает основание утверждать, что лечебно-диагностическая тактика с использованием лапароскопических методик оправдана и имеет перспективу развития.**

В последние годы в нашей стране отмечается резкий рост показателей всех видов травматизма. М.М.Абакумов пишет по этому поводу: "Следует признать, что российские медики во многом не были готовы к беспощадной травматической эпидемии, возникшей на фоне политических и социально-экономических потрясений последних лет. Считалось, что повреждения жизненно важных органов при ранениях и закрытой травме нетипичны для нашего общества, что их слишком мало, чтобы считаться важной проблемой" [1].

Современная действительность коренным образом изменила сложившиеся в прежние годы представления об относительном благополучии в области травматизма мирного времени, резко возросло количество больных, поступающих в хирургические и травматологические отделения с различными повреждениями, растет процент летальности и инвалидизации пострадавших [3]. Именно поэтому проблема травматизма вновь и вновь привлекает внимание хирургов и травматологов, она обсуждается в периодической печати и на конференциях.

Среди различных по характеру повреждений особое место занимают проникающие ранения живота. Это в основном ножевые колото-резаные ранения, наносимые в криминогенной и бытовой обстановке.

О быстром росте числа больных с проникающими ранениями живота сообщают Офер Галили, Иоэль Сайфан и другие [1, 3, 4, 5]. А.С. Ермолов и М.М. Абакумов [5] считают, что если в прежние годы чаще встречались закрытые повреждения органов брюшной полости, то в настоящее время на первое место выходят проникающие ранения живота.

Все сказанное свидетельствует об актуальности проблемы. Несмотря на имеющиеся публикации [1, 2, 3, 6], изменившиеся условия последних лет побуждают к

более глубокому изучению этой проблемы с современных позиций. Подтверждением этому является отсутствие среди авторов многочисленных публикаций единства взглядов по наиболее важным вопросам хирургической тактики при проникающих ранениях живота.

Так, Ю.А. Винник (1989) в диссертационном исследовании утверждает, что у 45% пострадавших ранения живота не сопровождаются повреждением внутренних органов, поэтому лапаротомию производить не следует, поскольку она нередко приводит к негативным последствиям. М.М. Абакумов (1994), Г.В. Пахомова и соавторы (1994), наоборот, считают, что в настоящее время проникающие ранения живота отличаются тяжестью и высокой летальностью, и что по этим признакам их можно сопоставить с боевыми ранениями военного времени.

Такая поляриность мнений ставит в затруднительное положение практических хирургов. Необходимо учитывать, что больные с проникающими ранениями живота поступают не только в крупные городские клиники, но и в небольшие хирургические отделения районных и даже участковых больниц. Поэтому для широкого круга практических хирургов важно иметь более четкие представления о характере проникающих ранений живота и об основных принципах хирургической тактики. Кроме того, требует обсуждения проблема реинфузии аутокрови. Проникающие ранения живота нередко сопровождаются повреждением крупных сосудов с массивной кровопотерей и развитием геморрагического шока. Для спасения пострадавших при исключительных обстоятельствах приходится реинфузировать даже бактериально загрязненную кровь (при наличии повреждения полых органов). В настоящее время целый ряд вопросов реинфузии контаминированной крови не решен, что оправдывает дальнейшие научно-практические изыскания.

Проведен анализ результатов лечения 520 больных с проникающими ножевыми ранениями живота. Среди них: мужчин – 412 (79,3%), женщин – 108 (20,7%). Подавляющее большинство пострадавших составляют мужчины молодого возраста от 17 до 39 лет – 431 (82,8%) пациент. Все ранения были нанесены холодным оружием, чаще всего – ножом, и носили колото-резаный характер. Это обстоятельство необходимо учитывать при оценке особенностей ранения, поскольку наружная рана не отражала тяжесть повреждения внутренних органов.

Результаты лечения во многом зависят от сроков поступления пострадавших в стационар. В течение первого часа после ранения доставлены машиной скорой помощи 74% пострадавших.

Алгоритм диагностических мероприятий при проникающих ранениях живота определяется исходной тяжестью состояния раненых:

а) пострадавшие с геморрагическим шоком III-IV степени направляются в операционную, где одновременно с оперативным вмешательством осуществляются диагностические, лечебно-технические и реанимационные мероприятия;

б) у пострадавших со среднетяжелым и тяжелым состоянием – неотложные диагностические мероприятия осуществляются в следующей последовательности: лабораторные экспресс – анализы, обзорные рентгеноскопические исследования живота и груди, ультрасоноскопия (графия) живота, лапароскопия (по показаниям – торакоскопия), диагностическая лапаротомия.

В зависимости от тяжести состояния, которое оценивалось по шкале APACHE II, больные разделены на две группы: состояние средней тяжести – 392 (75,4%) и тяжелое (шок II-IV ст.) – 128 (24,6%) больных. Однако такое деление следует признать довольно условным, поскольку дежурные хирурги не всегда могут объективно оценить состояние пострадавших, так как большинство из них поступает в алкогольном опьянении.

У 146 (28%) больных клинические признаки повреждения внутренних органов отсутствовали, но при хирургической обработке раны был установлен проникающий характер ранения живота. В таких ситуациях требуются решения вопросы выбора дальнейшей лечебной тактики и объема оперативного вмешательства (лапаротомия с целью ревизии органов брюшной полости или отказ от операции, выполнение первичной хирургической обработки ран с последующим динамическим наблюдением за состоянием больных).

В начальном этапе нашей работы у всех пациентов с проникающими ранениями живота выполнялась широкая срединная лапаротомия с тщательной ревизией органов брюшной полости. Однако анализ такой хирургической тактики показал, что лапаротомия оказалась не нужной в 38 (7,3%) случаях, поскольку не было обнаружено никаких повреждений внутренних органов у пострадавших. Вместе с тем у 6 больных отмечено нагноение лапаротомной раны в послеоперационном периоде, а у 2 - острая спаечная кишечная непроходимость.

У больных с проникающими ранениями живота мы стали применять лапароскопическую диагностику, что позволило в 78 наблюдениях предотвратить выполнение эксплоративной лапаротомии, а у 37 больных провести лечебные манипуляции с помощью лапароскопии. В 3 случаях лапароскопия сочеталась с торакоскопией.

Таблица 1. Лапароскопия при проникающих ранениях живота

Локализация ранений	Пол		Абсолютное число (в скобках - в %)
	мужчины	женщины	
Без повреждения внутренних органов	32	9	41 (7,8%)
Ранения сальника	10	1	11 (2,1%)
Ранения брыжейки	6	2	8 (1,5%)
Ранения печени (касательные)	11	4	15 (2,8%)
Ранения легкого (касательные)	2	1	3 (0,5%)
ВСЕГО:	61	17	78 (15%)

Опыт лапароскопических вмешательств дает основание утверждать, что их применение является рациональным. С нашей точки зрения, широкое внедрение лапароскопической технологии позволяет предупредить выполнение ненужных лапаротомий у значительного числа пострадавших, а также выполнить необходимые лечебные мероприятия. В наших исследованиях улучшились результаты лечения и сократились сроки пребывания больных в стационаре.

Проникающие ранения живота отличались большим разнообразием. У 283 (54,4%) пострадавших повреждения внутренних органов или отсутствовали, или носили одиночный изолированный характер. Пациенты поступали в стационар в ранние сроки после травмы в состоянии средней тяжести. Им своевременно выполнены оперативные вмешательства с благоприятным исходом. Летальности в этой группе не было.

У 237 (45,5%) пациентов имели место тяжелые, множественные повреждения внутренних органов живота и груди (при торакоабдоминальных ранениях). Причем у половины из них отмечались ранения крупных сосудов, что приводило к массивным кровопотерям с развитием геморрагического шока. Так, у 58 (11,1%) больных кровопотеря составляла от 1 л до 1,5 л ( $1270 \pm 50$ ), а у 31 (5,9%) - от 2,5 до 3 л ( $2710 \pm 70$ ). Особую опасность представляли ранения воротной вены, брыжеечных сосудов, крупных сосудов большого сальника. К редким, но исключительно опасным, следует отнести повреждения двенадцатиперстной кишки, особенно ее задней стенки, поджелудочной железы, зоны ворот печени.

Результаты лечения больных с множественными повреждениями оказались весьма неутешительными: умерли 27 больных, летальность составила 11,4%. Анализ летальности убедительно свидетельствует о первостепенном значении двух ведущих причин, приводящих к гибели больных:

- первая – ранение крупных сосудов брюшной полости и забрюшинного пространства, массивная кровопотеря, геморрагический шок;
- вторая – гнойные осложнения в результате ранения полых органов (перитонит, сепсис).

Наибольшую опасность представляют ранения крупных сосудов, они имели место у 27 (84,3%) из 32 умерших. Причем ранения сосудов сопровождались повреждениями внутренних органов. Все пострадавшие доставлены в стационар в крайне тяжелом состоянии, констатирован шок III – IV ст. Один раненый умер в приемном отделении, у 3 - смерть наступила на операционном столе, остальные - умерли в ближайшие сроки после операции. Данные литературы свидетельствуют о еще более высоких цифрах летальности (31,5%) при ранениях крупных сосудов [1]. Известно, что критическая величина кровопотери составляет 30% ОЦК. При этом развивается острая коронарная и циркуляторная недостаточность, так называемый синдром «пустого сердца».

Гнойные осложнения, возникающие в результате ранения полых органов, отмечены у 7 (21,8%) из 32 умерших, то есть наблюдались в 2,4 раза реже, чем кровотечения из просвета поврежденных крупных сосудов. Смерть 4 больных наступила из-за интраоперационно нераспознанных ранений толстой кишки, тонкой кишки и забрюшинной части двенадцатиперстной кишки. В 3 летальных случаях диагностированы анаэробный сепсис (у больного с проникающим в малый таз ранением и повреждением прямой кишки); посттравматический панкреонекроз (1) и перитонит (у больной с ранением желудка, поступившей в стационар через 12 часов после ранения).

Поскольку основной причиной смерти больных с проникающими ранениями живота является массивная кровопотеря и геморрагический шок, вполне очевидно, что для успешности реанимационных мероприятий требуются большие количества донорской крови и кровезаменителей. Однако в современных условиях использование донорской крови по понятным причинам резко ограничено, поэтому реинфузия аутокрови имеет исключительно важное значение.

В повседневной клинической практике хирурги крайне редко прибегают к реинфузии излившейся в брюшную полость крови, если при этом обнаруживается ранение полого органа.

Мы выполнили реинфузию аутокрови 62 (11,9%) больным с целью выведения их из тяжелого геморрагического шока. У 17 из них установлены повреждения полых органов (кишечника, желудка), то есть реинфузируемая кровь была заведомо бактериально загрязненной. В послеоперационном периоде умерли 5 пациентов, но их смерть обусловлена травмой, не совместимой с жизнью. Таких раненных А.Н.Беркутов (1994) назвал «убитыми, но не успевшими умереть».

Согласно нашим исследованиям, реинфузия контаминированной крови не приводит к отрицательным последствиям. У 12 больных реинфузия от 1 л до 2 л крови позволила вывести их из тяжелого геморрагического шока и благополучно закончить их лечение.

Научный и клинический интерес представляют отдаленные результаты лечения пострадавших с проникающими ранениями живота. В ближайшем послеоперационном периоде у 15 (2,8%) пациентов развились различные осложнения, приведшие к релапаротомиям; из них: 5 - умерли. Наиболее частой причиной релапаротомий были перитониты (7 случаев; умерло - 2 больных). У 6 больных показанием к релапаротомии

явилась прогрессирующая кишечная непроходимость (летальных исходов не было). По поводу внутрибрюшного кровотечения повторно оперировано 4 больных.

#### **Выводы**

1. В алгоритм обследования пациентов с проникающими ранениями живота, находящихся в среднетяжелом состоянии, следует включить УЗИ и лапароскопию. Лапароскопия, выполняющаяся с диагностической целью, в определенных случаях предусматривает лапароскопическое лечение и отказ от лапаротомии.

2. Больные с проникающими ножевыми ранениями и наличием признаков повреждения крупных кровеносных сосудов, характеризующихся клиническими проявлениями геморрагического шока, должны оперироваться по экстренным показаниям без предварительных лабораторных и параклинических исследований. В ходе операции, по жизненным показаниям, допустима реинфузия контаминированной крови после исследования на гемолиз, если сроки контаминации не превышают 5-6 часов.

#### *Литература*

1. Абакумов М.М. Актуальные вопросы неотложной хирургии. – М. - 1994. – С.3.
2. Буянов В.М., Перминова Г.И. Лапароскопическая хирургия. – Международный конгресс. – М., 1993. – 172с.
3. Быков В.П. Оптимизация этапного лечения огнестрельных ранений груди и живота мирного времени у жителей северной провинции России // Автореф. дис. ... д-ра мед. наук. – Архангельск. – 1998. – 28с.
4. Галили О., Сайфан И. Лапароскопия в диагностике тупых и проникающих травм живота // Международный медицинский журнал. – 1998. - №2. – С.157–162.
5. Специализированная хирургическая помощь при огнестрельных ранениях груди и живота мирного времени / А.С. Ермолов, М.М. Абакумов и др. // Хирургия. – 1998. - №10. – С.7–11.
6. Aprospective analysis of diagnostic laparoscopy in trauma / T. Fabian, M.A. Croce et al. // Am. Surg. – 1993; 217: 557.

УДК 616.37-006.6-089.87

## **РЕЗУЛЬТАТЫ ХИРУРГИЧЕСКОГО ЛЕЧЕНИЯ РАКА ГОЛОВКИ ПОДЖЕЛУДОЧНОЙ ЖЕЛЕЗЫ**

С.А.Касумьян, А.А.Бескосный, Р.А.Алибегов, А.Н.Шитов, Н.П.Снытко, А.Ю.Некрасов, А.Л.Буянов

*Смоленская государственная медицинская академия*

С 1975 по 2002 г. проведено хирургическое лечение 675 больным раком поджелудочной железы. 152 (22,5%) больным выполнены радикальные операции, 494 (68,7%) - паллиативные. Высокой информативностью на ранней стадии рака поджелудочной железы обладают рентгено-компьютерная томография и исследование онкомаркера СА 19-9. Послеоперационная летальность после панкреатодуоденальной резекции составила 6,4%. Применяя расширенную панкреатодуоденальную резекцию, включающую резекцию мезентериального, портального венозного ствола и верхней брыжеечной артерии, повысили резектабельность до 27%. Определением уровня СА 19-9 установлено опережение сроков выявления рецидива и/или метастазирования рака на 3,5 месяца по сравнению с другими параклиническими методами диагностики.

В стандартизованных показателях заболеваемость раком поджелудочной железы (РПЖ) в России соответствует заболеваемости в других Европейских странах. РПЖ занимает четвертое ранговое место среди опухолей пищеварительной системы. За последние 10 лет прирост заболеваемости от РПЖ составил 12,5%. Так, в 2000 г. в России зарегистрировано 126,5 тыс. новых случаев рака желудка-кишечного тракта: у 13 146 больных впервые был выявлен РПЖ [1].

Самой частой злокачественной опухолью поджелудочной железы является протоковая аденокарцинома. Такой морфологический вариант встречается у 89% больных РПЖ. У одной четверти больных, кроме основного очага, наблюдаются участки с карциномой *in situ*. Таким образом, у больных РПЖ возможен мультицентрический рост злокачественной опухоли. Средний размер опухоли при диагностике составляет 5 см. Медиана выживаемости у этих больных составляет 16 недель. 1 год живут 17% больных, 5 лет - менее 1% больных. Соотношение показателей смертности к заболеваемости, по данным ВОЗ, равняется 0,99. В 81% случаев опухоль локализуется в головке, в 10% в теле и 9% - в хвосте ПЖ [4, 5, 10, 11, 12].

Оперативное вмешательство у больных РПЖ, на сегодняшний день, является единственным радикальным методом лечения. Однако только у 15% больных, обращающихся за медицинской помощью, опухоль резектабельна. У 36% больных невозможно выполнить панкреатодуоденальную резекцию (ПДР) из-за местной инвазии соседних органов и лимфоузлов, 49% больным операция из-за отдаленных метастазов не производится вообще. Споры по поводу роли хирургического лечения РПЖ не ослабевают и продолжаются в течение многих лет. Есть крайние точки зрения - отказ от радикальных операций совсем, в пользу паллиативных, посимптомных операций, и другая - значительное расширение объемов и показаний хирургического лечения. [9, 11, 13, 14].

Благодаря совершенствованию оперативной техники, тщательному отбору больных, развитию анестезиологии и реанимации, послеоперационная летальность сократилась, а шанс выжить имеют лишь радикально прооперированные больные. Несмотря на это, послеоперационная летальность продолжает оставаться высокой и составляет 21-50% [6, 7].

Химио- и радиотерапия не привели к достоверному увеличению продолжительности жизни больных РПЖ, причем у 87 % из них операции ограничиваются паллиативными вмешательствами. Большинство хирургов сосредотачивает свое внимание на резектабельных опухолях. В действительности же к моменту обращения больных большая часть опухолей ПЖ является нерезектабельной и выбор оптимального способа паллиативных операций при соответствующих к ним показаниях имеет особое значение для максимального продления жизни пациентов и улучшения ее качества [8].

Основными, но не ранними симптомами РПЖ являются желтуха и боли. Эти симптомы отмечаются у 90% больных. Механическая желтуха - признак опухолевого поражения головки ПЖ является следствием сдавления дистальной части общего желчного протока. При раке тела ПЖ желтуха регистрируется лишь у 7% больных. При раке хвоста желтуха может быть обусловлена метастазами в печень. Хирургические вмешательства на высоте механической желтухи сопровождаются высокой летальностью и тяжелыми послеоперационными осложнениями. В связи с этим большинство хирургов операции выполняют в два этапа. Мининвазивная декомпрессия желчевыводящих путей используется, как первый этап операции. Такой подход обеспечивает восстановление функции печени, снижение частоты септических осложнений, улучшение репаративных свойств организма на основном этапе хирургического лечения. [3].

Целью нашего исследования явился анализ ближайших результатов хирургического лечения больных РПЖ.

#### Материал и методы исследования

За период с 1975 г. по 2002 г. проведено лечение 903 больным РПЖ и периапулярной зоны, из них РПЖ наблюдался у 675 (74,7%) больных. За этот же период больным РПЖ выполнено 646 операций. 152 (22,5%) больным выполнены радикальные операции: 149 больным - панкреатодуоденальная резекция (ПДР), 2 - тотальная дуоденпанкреатэктомия (ТДПЭ). 494 (68,7%) больным РПЖ были выполнены паллиативные операции, 29 (4,3%) больным оперативные вмешательства не проводились.

Проведен ретроспективный анализ историй болезней больных РПЖ. Мужчин - 405 (60%), женщин - 270 (40%); возраст больных варьировал от 23 до 89 лет.

Изучали клиническую симптоматику заболевания; результаты иммуноферментного анализа с использованием онкомаркеров, данные биопсии ПЖ (предоперационные и интраоперационные), результаты предоперационного билиарного дренирования, причины летальности после различных видов операций и послеоперационных осложнений.

Диагностика РПЖ основывалась на следующих тестах: 1) клинико-лабораторные исследования; 2) ультразвуковое исследование (УЗИ); 3) рентгеновская компьютерная томография (РКТ); 4) простая и комбинированная лапароскопия; 5) эндоскопическая ретроградная панкреатикохолангиография (ЭРПХГ); 6) чрескожная чреспеченочная холангиография; 7) исследование опухолевых маркеров; 8) биопсия головки ПЖ (предоперационная и интраоперационная).

#### Результаты

При выборе инструментальных методов диагностики РПЖ, придерживались следующей точки зрения - приоритетными являлись те методы диагностики, которые одновременно несли лечебную функцию: декомпрессию желчных путей и желчного пузыря под ультразвукографическим, лапароскопическим холангиографическим контролем.

#### Ультразвуковое исследование

Информативность УЗИ РПЖ коррелировала с размерами опухоли ПЖ и теми изменениями, которые она вызывала (обтурация желчных протоков, метастазы в печень и т.д.). При наличии механической желтухи двухнедельной давности и размерах опухоли более 3 см (рис. 1), информативность УЗИ составила 83,5%.




Рис. 1 Ультразвуковая томограмма рака головки ПЖ



### *Комбинированная лапароскопия*

У 81% больных РПЖ состояние осложнилось механической желтухой, что требовало проведения мероприятий по скорейшему устранению ее. Для этого на первом этапе диагностики использовали лапароскопию с чрескожным чреспечочным дренированием желчного пузыря. Информативность метода составила 87,2%.

### *Рентгено-компьютерная томография*

С целью диагностики и установления локализации опухоли в ПЖ использовали РКТ (рис.2). Информативность метода составила 92,3%.



Рис 2. Рентгено – компьютерная томограмма рака головки ПЖ

### *Иммуноферментный анализ онкомаркеров сыворотки крови*

Оценены результаты определения уровня углеродного антигена СА 19-9, ракового эмбрионального антигена (РЭА) и альфа- фетопротейна (АФП) у больных РПЖ. При анализе полученных данных выявлены следующие закономерности: 1) достоверное повышение уровня СА 19 - 9 при РПЖ отмечено у 84,2% больных; 2) уровень СА 19 - 9 был достоверно выше у больных с нерезектабельной опухолью, чем у больных с резектабельной опухолью; 3) непосредственно после радикальных операций уровень СА 19 - 9 снижается до нормы; 4) комплексное определение уровней опухолевых маркеров СА 19 - 9, АФП, РЭА позволяет провести дифференциальную диагностику локализованных и генерализованных форм рака.

### *Биопсия поджелудочной железы*

У 243 больных РПЖ выполнялась предоперационная биопсия ПЖ. Диагностическая информативность транс-абдоминальной тонкоигольной биопсии с цитологическим исследованием поджелудочной железы (рис. 3) под контролем УЗИ составила 63,3%.

В клинике разработано принципиально новое устройство для осуществления трансдуоденальной и интраоперационной пункционно-тракционной биопсии головки ПЖ. При локализации опухоли в головке ПЖ информативность метода составила 97,7%.

### *Предоперационное билиарное дренирование*

Декомпрессия желчевыводящих путей с помощью миниинвазивных методов в качестве первого этапа операции выполнена у 487 (75,4%) больных: лапароскопическая гепатохолецистостомия осуществлена у 382, лапароскопическая холецистостомия – у 43, дренирование желчных протоков под контролем УЗИ и электронно-оптического преобразователя — у 62 больных. В связи с неудачей и осложнениями наружного дренирования у 11 пациентов выполнена лапаротомия (у всех 11 больных осложнения наблюдались после чрескожных-чреспеченочных вмешательств).



**Рис.3. Цитологическое исследование ПЖ: высокодифференцированная аденокарцинома**

У 15 больных декомпрессия желчевыводящих путей явилась единственной и окончательной операцией, поскольку запущенная стадия заболевания и тяжесть состояния не позволяли провести второй этап операции. Умер один больной в результате прогрессирования печеночно-почечной недостаточности.

В зависимости от степени тяжести желтухи и типов устранения последней планировался второй этап операции - в среднем через 2-4 недели.

#### *Хирургическое лечение*

ПДР выполнена 149 больным (рис.4) и ТДПЭ – 2 больным. Из 149 ПДР, одному больному выполнена пилоросохраняющая ПДР, 8 – расширенная ПДР. Шести больным, из-за распространения опухоли головки ПЖ на воротную и верхнюю брыжеечную вены, произведено иссечение участка стенки вены с формированием бокового сосудистого шва.

Трем больным выполнена резекция участка воротной вены, пораженной опухолью, с последующей пластикой вены аутовенозной вставкой. При выборе способа ПДР учитывалось, в какой мере в технике операции предусмотрены приемы, максимально направленные на предупреждение несостоятельности панкреато-еюноанастомоза и панкреонекроза. Этим требованиям соответствует способ ПДР, разработанный нами в клинике, с декомпрессией всех анастомозов (рис.5). У 4 больных при “мягкой” консистенции ПЖ формировали панкреатикостому с последующей окклюзией панкреатического протока клеевыми композитами.

Паллиативные хирургические вмешательства, устраняющие механическую желтуху и дуоденальную непроходимость без удаления патологического очага, выполнены 494 больным РПЖ (табл.1). При выполнении желчеотводящих операций предпочтение отдавали анастомозам с магистральными желчными протоками.

Одновременное формирование гастро (дуодено) энтеро- и билиодигестивного анастомозов уменьшало симптомы начинающейся дуоденальной непроходимости.

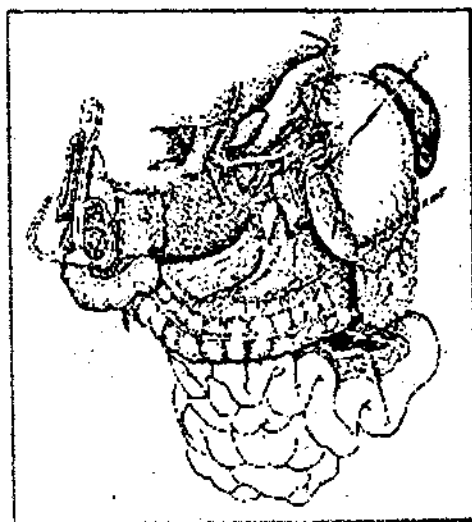

Рис. 4. Удаление панкреатодуоденального комплекса

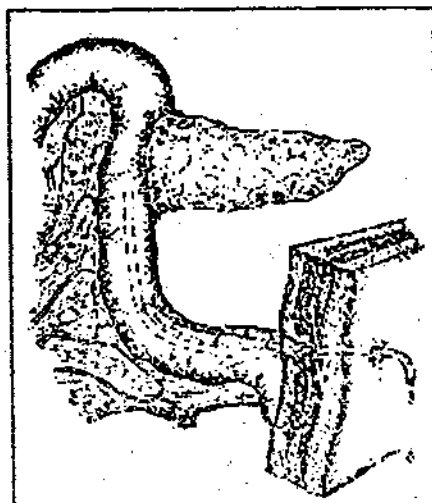


Рис. 5. Вид панкреоjejунального анастомоза с декомпрессией всех анастомозов.

#### Осложнения

Различные виды осложнений после ПДР наблюдались у 51 (34,2%) больных. Из них развитие перитонита отмечено у 21 больного: у 16 больных - несостоятельность панкреоjejунального анастомоза, у 5 - несостоятельность холедохоjejунального анастомоза. Необходимость в релапаротомии возникла у 14 больных. Умерли после операции 13 больных. Кровотечение наблюдалось у 15 больных: (у 13 - из язвы гастроэнтероанастомоза и у 2 - из аррозированных сосудов селезенки и поджелудочной железы).

Релапаротомия была выполнена 2 больным. Оба пациента умерли от продолжающегося кровотечения. Другие осложнения - раневая инфекция и пневмония отмечены у 26 больных.

Таблица 1. Паллиативные операции при раке поджелудочной железы

Вид операции	Число больных	100%
Холецистоэнтеростомия	153	30,9
Холедоходеуденостомия	93	18,8
Гепатикоэнтеростомия	74	14,9
Гепатодуоденоанастомоз	25	5
Гепатостомия	5	1
Гастроэнтеростомия	19	3,8
Холецистоэнтеростомия + гастроэнтеростомия	95	19,4
Холедоходеуденостомия + гастроэнтеростомия	13	2,6
Гепатикоэнтеростомия + дуоденоэнтеростомия	17	3,6

Осложнения после паллиативных операций наблюдали у 53 (10,7%) больных. Полиорганная недостаточность отмечена у 35 (21,7%) больных. Умерли в результате прогрессирования полиорганной недостаточности и раковой интоксикации 14 больных. Кровотечение из язв желудка и двенадцатиперстной кишки диагностировано у 5 больных. Нагноение послеоперационной раны отмечено у 8. больных. Пневмония наблюдалась у 4 больных. Следует отметить, что летальность после паллиативных операций в основном наблюдалась у больных, которым операция выполнялась на высоте желтухи.

### *Летальность*

Летальность после ПДР составила 9,7%. Сравнивая показатели летальности в разные периоды работы, можно отметить, что в последние годы удалось значительно снизить послеоперационную летальность. Так, средние показатели летальности с 1975 по 1988 г. составили 12,9%, а с 1989 по 2002 г. - 6,4%. Летальность после одноэтапных паллиативных операций на высоте желтухи составила 9,6%, после двухэтапных операций - 0,8%.

### **Заключение**

Приоритетными методами диагностики РПЖ являются те методы, которые одновременно несли лечебную функцию – декомпрессию желчных путей и желчного пузыря под ультразвукографическим, лапароскопическим и рентгеноскопическим контролем. Высокой информативностью на ранней стадии РПЖ обладают РКТ и исследование онкомаркера СА 19-9. Окончательный диагноз РПЖ устанавливается на основании морфологического заключения. Используя разработанные нами методы получения биоптата ПЖ для морфологического исследования, удалось снизить процент ошибок при эндоскопической трансдуоденальной биопсии головки ПЖ до 2,3%, при интраоперационной биопсии ПЖ – до 2,2%. Лечение больных РПЖ с механической желтухой в большинстве случаев осуществляли в два этапа. При выборе способа ПДР, включении или не включении после резекции ПЖ в анастомоз с тощей кишкой ориентировались на состояние консистенции ПЖ: при плотной (фиброзной) консистенции железы формировали панкреатодигестивный анастомоз; при “мягкой” – формировали панкреатикостому с отсроченной окклюзией протока клеевыми композитами. Подтверждением целесообразности проводимой тактики стало снижение послеоперационной летальности при ПДР с 12,9 до 6,4%. Применяя расширенную ПДР, включающую резекцию мезентериального, портального венозного ствола и верхней брыжеечной артерии, повысили резектабельность до 27%.

Высокоинформативным показателем послеоперационного мониторинга больных РПЖ, перенесших радикальную операцию, явился онкомаркер СА 19-9. Определением уровня СА 19-9 установлено опережение сроков выявления рецидива и/или метастазирования рака на 3,5 месяца по сравнению с другими параклиническими методами диагностики.

При выборе способа паллиативных операций, предпочтение отдаем формированию билиодигестивного анастомоза с магистральными желчными протоками. При первых признаках нарушения дуоденальной непроходимости необходимо выполнять гастроэнтероанастомоз, что имеет большое профилактическое значение для продления жизни больных и повышения ее качества.

В заключение следует напомнить слова У.А.Арипова и соавт. [2]: «До тех пор, пока результаты химиотерапии и других не хирургических методов лечения рака панкреатодуоденальной зоны не выдвинут достойной альтернативы оперативному лечению, задачей хирургов остается совершенствование методов радикальной операции, как единственного пути радикальной помощи больным с этим заболеванием».

## Литература

1. Аксель Е.М., Давыдов М.И., Ушакова Т.И. Злокачественные новообразования желудочно-кишечного тракта: основные статистические показатели и тенденции // Современная онкология. - 2001. - Т.3, № 4. - С.36-59.
2. Арипов У.А., Благовидов Д.Ф., Данилов М.В., Кочиашвили В.И. // Операции на большом дуоденальном сосочке и поджелудочной железе. - Ташкент: Медицина, 1978. - С.290.
3. Касумьян С.А., Троицкий К.И., Зайцев, Р.М., Шитов А.Н., Бескосный А.А. Комплексная система диагностики и оперативного лечения опухолей панкреатодуоденальной зоны, осложненных механической желтухой // Сб. тезис. Междунар. конф. "Хирургия хронического панкреатита и опухолей поджелудочной железы". - Москва, РАМН, 1993. - С.51-53.
4. Brennan M.F., Kinsella T., Friedman M. Cancer of the pancreas. In "Cancer Principles a Practice of Oncology". Eds.DeVita VT., et.al. 1989, pp.800-836.
5. Cubilla A.L., Fitzgerald P.J., Fortner J.C. Pancreas cancerduct cell adenocarcinoma: survival in relation to site, size, stage and type of therapy // J.Surg.Oncol. - 1978; 10:465-482.
6. Цитировано по Douglass H.O., Kim S.Y., Meropol N.J. Neoplasms of the exocrine pancreas. In "Cancer Medicine" Eds.Holland J.F. et.al., 1997, Baltimore, pp.1989-2017.
7. Fortner J. G. Regional pancreatectomy for cancer of the pancreas, ampulla and other related sites // Ann Surg. 1984; 199:418-425.
8. Guldjonsson B. Cancer of the pancreas: 50 years of surgery // Canc. 1987; 60:2284-2303.
9. Muir C., Waterhouse J., Mack T., et.al. Cancer Incidence in Five continents v.5, JARC Publ.88, 1988.
10. Morohoshi T., Held G., Kloppel G. Exocrine pancreatic tumors and their histological classification: A study based on 167 autopsy and 97 surgical cases // Histopath. 1983; 7:64-66.
11. Nitecki S.S., Sarr M.G., Colby T.V., et.al. Long-term survival after resection for ductal adenocarcinoma of the pancreas. Is it really improving? // Ann Surg. 1995; 221:59-66.
12. Parkin D.M., Pizani P., Ferlay J. Estimates of the worldwide incidence of eighteen major cancers in 1985 // Int. J.Canc. 1993, 54:594-606.
13. Trede M., Schwall G., Saeger H. Survival after pancreaticoduodenectomy: 118 consecutive resections without an operative mortality // Ann.Surg. 1990; 211:447-458.
14. Yeo C.J., Cameron J.K., Lillemo K.D., et.al. Pancreaticoduodenectomy for cancer of the head of the pancreas: 201 patients // Ann.Surg. 1995; 221:721-733.

УДК 616.381-072.1-083.98:617.55-089

## ЛАПАРОСКОПИЯ В УРГЕНТНОЙ АБДОМИНАЛЬНОЙ ХИРУРГИИ

С.А.Касумьян, А.Ю.Некрасов, Б.А.Покусаев, А.В.Сергеев, А.Л.Буянов

*Смоленская государственная медицинская академия*

В работе представлены результаты лапароскопических вмешательств в диагностике и лечении наиболее распространенных острых заболеваний органов брюшной полости. Лапароскопические вмешательства позволили сократить сроки пребывания больных в стационаре, снизить процент ненужных лапаротомий, сократить сроки диагностики.

Несмотря на наличие современной клинко-лабораторной, рентгенологической, КТ и УЗ-диагностики, вопросы дифференциальной диагностики острых заболеваний (хирургических и нехирургических) остаются сложными. Особенно на практике это очевидно при стертой абдоминальной симптоматике или резко выраженной полярности острых симптомов заболевания.

Значение лапароскопии и эндовидеотехнологии в таких ситуациях не переоценима. Метод позволяет осуществить с большей степенью информативности диагностику, а при установлении патологии в брюшной полости представляется возможность трансформации диагностических мероприятий в лечебные.

В этой статье мы представляем опыт клиники лапароскопических вмешательств в диагностике и лечении трех наиболее распространенных острых заболеваний органов брюшной полости: острого холецистита, острого аппендицита, перфоративной язвы желудка и ДПК.

Число больных с острым холецистом продолжает увеличиваться. Результаты выполненных холецистэктомий и лечения в целом не всегда удовлетворяет хирургов. Острый холецистит является самым частым осложнением желчекаменной болезни (ЖКБ). Примерно в 90% наблюдений острый холецистит развивается на фоне ЖКБ, а в 10% - при отсутствии камней в желчном пузыре и поэтому обозначается как острый бескаменный холецистит, часто развивается у тяжелобольных пожилого возраста и сопровождается большим числом осложнений и более высокой летальностью. Наиболее информативной в установлении показаний к неотложной операции является лапароскопия [2,3,4,6].

В клинике по ургентным показаниям выполнено холецистэктомий по поводу острого холецистита - 167. Лапароскопические холецистэктомии выполнялись в 1-5-е сутки от момента приступа. Из 167 холецистэктомий в 6 случаях произведена конверсия. Причиной конверсии при лапароскопической холецистэктомии была геморрагия из ложа желчного пузыря в 3 случаях, плотный инфильтрат в области треугольника Кало - 3.

Мужчин среди этих больных было 38, женщин - 129. Возраст больных варьировал от 21 до 78 лет.

Технические трудности возникали при выраженном спаечном перипроцессе, инфильтрате в области шейки пузыря, толстой стенке пузыря без четкой границы его с печенью. В обязательном порядке операция завершалась промыванием и тщательной санацией области ложа желчного пузыря и правого подреберья, дренированием подпеченочного пространства. Длительность операции - около одного часа. Послеоперационный койко-день - 4,7.

Из 167 больных, перенесших лапароскопическую холецистэктомию, у 133 имел место флегмонозный холецистит, у 34 имелась эмпиема желчного пузыря.

По поводу желчеистечения из ложа желчного пузыря в 1 случае произведена релапароскопия в первые сутки после операции, ввиду подтекания желчи из дополнительного протока ложа желчного пузыря; произведено клипирование протока и санация брюшной полости. Из других осложнений: инфильтрат, гематома параумбиликальной ранки у 7 больных, острый панкреатит - у 2; после проведенного консервативного лечения больные выписаны.

Острый аппендицит (ОА) нередко протекает со стертой или атипичной симптоматикой. Необходимость оказания экстренной помощи больным, опасность развития тяжелейших осложнений, если она не оказана, требуют от хирургов применения всех возможных способов экстренной диагностики, включая инвазивные. Диагностическая лапароскопия является наиболее эффективным исследованием, инвазивность которого полностью оправдывается высокой информативностью. В настоящее время возможно выполнение аппендэктомии лапароскопическим методом. Поэтому логическим завершением лапароскопии в ситуациях, когда исследование подтверждает диагноз ОА, является лапароскопическая аппендэктомия. Требования к диагностическому этапу вмешательства при этом существенно возрастают, поскольку необходимо не только безошибочно определить наличие заболевания, но и объективно оценить возможность выполнения вмешательства лапароскопическим методом, т.е. разрешающую способность этого метода в конкретной ситуации [7,8,10].

В клинике госпитальной хирургии лапароскопическая аппендэктомия осуществлялась тремя способами: у 26 больных при помощи аппарата GIA-30, у 310 - клипированием, у 32 - эндонетлей или отдельной перевязкой лигатурами. В 21 случае

нам пришлось отказаться от лапароскопической аппендэктомии в результате того, что червеобразный отросток располагался ретроцекально у 11 больных, ретроперитонеально - у 6 и в 4 случаях имелся плотный инфильтрат. В 26 случаях выявлен катаральный аппендицит, в 308 - флегмонозный, в 34 - гангренозный.

Аппендикулярный инфильтрат выявлен у 18 больных. При этом у 11 больных он трактовался как "рыхлый", поскольку поддавался разделению при осторожной инструментальной пальпации, а у 7 — как "плотный", поскольку разделить образующие инфильтрат органы не удавалось.

В результате лапароскопии диагноз ОА был установлен у 368 больных, отвергнут у 215. Наличие изменения в аппендиксе визуально не всегда удается подтвердить, поэтому мы прибегали к следующему известному приему. Отросток, полностью выведенный в поле зрения, приподнимали эндоинструментом, подведенным под его среднюю часть. При наличии отека отросток не свешивался с инструмента, а сохранял прежнее горизонтальное положение. Из 215 больных, поступавших в клинику с диагнозом острый аппендицит, после лапароскопии выявлена следующая патология: у 45 были исключены острые заболевания органов брюшной полости и малого таза, у 52 больных обнаружен мезаденит, у 118 женщин обнаружили воспалительные заболевания придатков матки.

Следует констатировать, что при диагностике ОА значительно чаще, чем при других заболеваниях, приходится прибегать к диагностической лапароскопии, что позволяет существенно уменьшить количество неоправданных операций и избежать тяжелых осложнений.

Одной из нерешенных проблем хирургической гастроэнтерологии является язвенная болезнь желудка и двенадцатиперстной кишки, осложненная перфорацией. Актуальность проблемы объясняется еще и тем, что в основном эта патология встречается у пациентов молодого и среднего возраста. По данным литературы, гастродуоденальные язвы осложняются перфорацией в среднем в 10-15% случаев. Известны многочисленные способы операций, но с развитием и внедрением в хирургическую практику малоинвазивных и эндовидеохирургических методов открылись широкие возможности для диагностики и лечения прободных язв. Операцией выбора служит ушивание перфоративного отверстия с последующей санацией брюшной полости [1,5,9,11].

В клинике выполнено 74 лапароскопических вмешательств по поводу прободной язвы желудка и двенадцатиперстной кишки, из них у 61 пациента язвы были ушиты лапароскопически. Возраст больных варьировал от 17 до 63 лет. Мужчин было 37, женщин - 14. Срок с момента перфорации до операции составил от 40 мин до 12 ч. Перфоративная язва локализовалась в двенадцатиперстной кишке у 56, в желудке - у 5 больных. У 42 больных диагноз "перфорация полого органа" сомнений не вызывал и был поставлен в дооперационном периоде на основании клинико-рентгенологических данных. У 14 пациентов в целях дифференциальной диагностики проводилась диагностическая лапароскопия. У всех больных перфоративное отверстие локализовалось по передней стенке луковицы двенадцатиперстной кишки либо в проекции привратника желудка. Размеры его варьировали от 1 до 5 мм с язвенно-инфильтрационным валом вокруг язвы не более 10-15 мм.

Ушивание осуществляли атравматической нитью 3,0 через все слои стенки органа с наложением узловых или П-образных швов, с подшиванием пряди большого сальника к месту перфорации.

Далее проводили тщательную санацию и дренирование брюшной полости. Объем содержимого в брюшной полости варьировал от 300 до 1200 мл. Обычно выпот распространялся на подпеченочное пространство, правый боковой канал и полость малого таза. В зависимости от распространенности перитонита для дренирования

брюшной полости использовали 2-4 дренажа. Однако мы считаем, что даже при незначительном выпоте необходимо подводить минимум 2 дренажа (в полости малого таза и подпеченочном пространстве).

В 15 случаях операцию закончили установлением гильзы для динамического лапароскопического наблюдения, а также с целью программированной санации брюшной полости при распространенном перитоните. У 2 больных в послеоперационном периоде отмечена несостоятельность швов, в связи с чем были произведены лапаротомия и повторное ушивание перфоративного отверстия. В послеоперационном периоде проводилось консервативное лечение, включавшее антибактериальную и противоязвенную терапию.

У 13 больных диагностическая лапароскопия переведена в лапаротомию. Причинами конверсии явились расположение язвы на верхней и задней стенках двенадцатиперстной кишки (4), "старые" язвы с массивным параульцелярным инфильтратом фиброзной плотности (6), диаметр перфоративного отверстия более 10 мм, повторная перфорация язвы желудка через 3 месяца после лапароскопического ушивания.

Эндовидеохирургическое лечение перфоративных язв позволило сократить сроки пребывания больных в стационаре, отказаться от назначения наркотических анальгетиков, активизировать больных в ранние сроки после вмешательства при хорошем косметическом эффекте.

Лапароскопические ушивания перфоративных гастродуоденальных язв показаны при отсутствии распространенного перитонита в сочетании с паралитической кишечной непроходимостью, при размерах дырчатого дефекта не более 1 см, в случае отсутствия анамнестических, клинических и лапароскопических признаков других осложнений язвенной болезни.

Таким образом, наши данные относительно экстренных операций свидетельствуют в пользу более активного введения эндовидеолапароскопических технологий.

#### **Выводы**

Лапароскопические вмешательства позволили сократить сроки пребывания больных в стационаре (на 22,2 - 37,5%), снизить процент ненужных лапаротомий (на 15-25%), сократить сроки диагностики, исключить возникновение послеоперационных грыж, уменьшить назначение наркотических анальгетиков, переводить больных на энтеральное питание в более ранние сроки.

#### **Литература**

1. Балалыкин А.С. Эндоскопическая абдоминальная хирургия. - М., 1996. - С.125-130.
2. Галлингер Ю.М., Тимошин А.Д. Лапароскопическая холецистэктомия. - М.: Медицина, 1994.
3. Дадвани СА, Ветшев П.С., Шулуто А.М., Прудков МИ. Желчнокаменная болезнь. - М.: Видар-М, 2000.
4. Касумьян С.А., Некрасов А.Ю., Снытко Н.П., Буянов А.Л., Покусаев Б.А., Ивацова Е.В. Конверсия при лапароскопических операциях в ургентной хирургии: Тезисы 3-го съезда эндоскопических хирургов (21-23.02.2000г.). - М., 2000.
5. Касумьян С.А., Некрасов А.Ю., Снытко Н.П., Буянов А.Л., Покусаев Б.А., Сергеев А.В. Эндовидеохирургия перфоративных гастродуоденальных язв: Тезисы 4-го съезда эндоскопических хирургов (21-23.02.2001г.). - М., 2001.
6. Королев Б.А., Пиковский Д.Л. Экстренная хирургия желчных путей. - М.: Медицина, 1990.
7. Кригер А.Г., Череватенко А.М., Фаллер Э.Р. Лапароскопическое лечение острого аппендицита // Эндоскопическая хирургия. - 1995. - № 2-3. - С.34-36.
8. Baker A. Laparoscopic appendectomy - a trainees experience // N.Z.Med. J. - 1999; 11: 112: 1089: 208-211.
9. Champault G.G. Laparoscopic treatment of perforated peptic ulcer // Endosc. Surg. - 1994, 2: 117-118.
10. Schafck M., Krahenbuhl L., Shneider M. Acute appendicitis: standard treatment and the role of laparoscopic surgery // Acta Chir. Austr. - 1997; 6: 360-363.
11. Wihin E, Yvergneaux J.P. Laparoscopic repair of perforated duodenal ulcer: a prospective multicenter clinical trial // Surg. Endosc. - 1997,11:1017-1020.



## РЕФРАКТУРЫ ПЛЕЧЕВОЙ КОСТИ

И.М.Лединников

*Смоленская государственная медицинская академия*

Приведены результаты изучения рефрактур плеча, возникших у 12 из 976 пациентов с переломами плечевой кости. Статистический анализ частоты осложнения в зависимости от характера, тяжести травмы и метода лечения позволил выявить факторы риска его возникновения - сочетанные и множественные травмы, открытый характер перелома и его оперативное лечение. Обсуждается толкование термина «рефрактура», возможные причины и пути профилактики этого осложнения.

Общепризнанного толкования термина «рефрактура» не существует [1; 8], что отражается на статистике. Цифры частоты этого осложнения колеблются от 0,4 до 11%.

По мнению S.V.Kessler et al. [8], такой диагноз допустимо ставить только при наличии всех следующих условий:

- перед первым переломом кость была здорова;
- второй перелом наступил после сращения первого;
- в случае, если первый перелом лечился оперативно, фиксатор был удален прежде, чем произошел второй;
- второй перелом наступил в месте локализации первого без адекватной травмы.

Представления об этиологии данного осложнения столь же неоднозначны, как и о самом термине. Помимо этого, в литературе не уделено достаточного внимания анализу факторов риска данного осложнения.

**Материал, методы и результаты исследования**

В травматологических отделениях больницы скорой медицинской помощи г. Смоленска за 13-летний период лечилось 976 больных с переломами плечевой кости, в том числе 349 (35,8%) - с диафизарными. У 12 (1,2%) пациентов отмечены рефрактуры: 1 - при переломе хирургической шейки плеча (0,3% от числа переломов этой локализации); 11 - при диафизарных переломах (3,2% от числа переломов диафиза плечевой кости). Повторные патологические переломы не учитывались, как не отвечающие определению S.V.Kessler et al. [8]. Рефрактура хирургической шейки плеча исключена из дальнейшего анализа ввиду редкости осложнения, а все, изложенное ниже, относится к переломам и рефрактурам диафиза плечевой кости. Для изучения факторов риска этого осложнения проведен статистический анализ его частоты в зависимости от характера перелома (открытый - закрытый, плоскость перелома), вида травмы (изолированная - множественная - сочетанная) и метода лечения. Достоверность различий во всех сравниваемых группах оценивалась по критерию  $\chi^2$ .

Оперативным методом лечились 91 (26%) из 349 больных. В 76 случаях выполнен чрескостный остеосинтез аппаратом Илизарова, в 15 - погружной. При консервативном лечении применялись закрытая репозиция с фиксацией гипсовыми повязками и скелетное вытяжение, в основном на абдукционных шинах.

Среди больных, лечившихся оперативно, рефрактуры наблюдались достоверно чаще (9,9%) в сравнении с консервативным лечением (0,8%,  $p > 99,9\%$ ). При использовании внутренних фиксаторов это осложнение не отмечено, однако количество наблюдений недостаточно для достоверных выводов ( $p < 95\%$ ).

Как следует из табл. 1, после лечения переломов методом чрескостного остеосинтеза частота рефрактур существенно выше, чем после консервативного лечения ( $\chi^2 = 22,58$ ,  $p > 99,9\%$ ). Закономерно возникает вопрос, связано это с методом

лечения или является следствием более тяжелого повреждения? Ведь рефрактуры достоверно чаще встречались у больных с открытыми переломами и политравмой, а в этих группах именно чрескостный остеосинтез был основным методом лечения. Чтобы исключить влияние этих факторов, сравнение проведено для больных с изолированными закрытыми переломами диафиза плеча, лечившимися консервативно и чрескостным остеосинтезом. Полученные данные свидетельствуют о преимуществах консервативного лечения ( $X^2=16,01$ ;  $p>99,9\%$ ). В то же время, при консервативном лечении частота рефрактур не определялась избранным методом лечения.

При открытых переломах метод лечения (консервативный – оперативный) не оказал существенного влияния на частоту рефрактур.

Риск данного осложнения зависел от плоскости перелома. Рефрактуры не отмечены ни у одного из больных с косыми и спиральными переломами, тогда как при поперечных и оскольчатых - их частота оказалась существенно выше (табл. 2). Причем она возрастала при использовании чрескостного остеосинтеза в сравнении с консервативным лечением.

Сроки иммобилизации при рефрактурах, возникших после консервативного лечения 2-х больных, составили 87 и 90 суток. При лечении переломов методом чрескостного остеосинтеза средние сроки фиксации переломов, после которых возникли рефрактуры, составили  $132 \pm 38,7$  суток. Этот показатель превышает как длительность фиксации при консервативных методах лечения, так и сроки фиксации, рекомендованные РНЦ ВТО им. Г.А.Илизарова [3]. В 72,2% случаев рефрактуры наступили в течение первого месяца после прекращения фиксации.

Таблица 1. Частота рефрактур у больных с разным характером травмы и методами лечения

Метод лечения	Все больные			Открытые переломы			Множественные и сочетанные переломы **			Изолированные закрытые переломы		
	абс.	Рефрактуры		абс.	Рефрактуры		абс.	Рефрактуры		абс.	Рефрактуры	
		абс.	%		абс.	%		абс.	%		абс.	%
Чрескостный остеосинтез	76	9	11,8	17	3	17,7	37	5	13,5	29	3	10,3
Консервативное лечение	258	2	0,8	7	1	14,3	38	1	2,6	222	1	0,5
Погружной остеосинтез	15	-	-	1	-	-	3	-	-	11	-	-
Всего:	349	11	3,2	25	4	16,0	78	6	7,7	262	4	1,5

\* в т.ч. множественные и сочетанные переломы; \*\* в т.ч. открытые переломы

Таблица 2. Частота рефрактур при различных плоскостях перелома и методах их лечения

Метод лечения	Поперечные переломы			Оскольчатые переломы			Косые и спиральные переломы		
	абс.	Рефрактуры		абс.	Рефрактуры		абс.	Рефрактуры	
		абс.	%		абс.	%		абс.	%
Чрескостный остеосинтез	35	4	11,4	29	5	17,2	12	-	-
Консервативное лечение	52	1	1,9	95	1	1,1	111	-	-
Погружной остеосинтез	5	-	-	6	-	-	4	-	-
Всего:	92	5	5,4	130	6	4,6	127	-	-

Частота повреждений нервов у больных с рефрактурами (27,3%) не имела статистически достоверных отличий от остальной группы (13,6%), что может быть связано с небольшим числом наблюдений.

#### Обсуждение результатов исследования

Достаточно высокие цифры частоты рефрактур, в сравнении с литературными данными, можно объяснить максимально широким пониманием термина «рефрактура» и сроком наблюдения до 13 лет. Разделяя в основном взгляды S.B.Kessler et al. [8], мы не можем согласиться с введением критерия «неадекватности повторной травмы», поскольку он весьма субъективен и дает широкий простор для манипуляции цифрами. Более трети больных получили повторные переломы в состоянии опьянения. В одном случае, по этой причине, и механизм, и «адекватность» травмы остались неизвестными для самого пациента.

С другой стороны, из 258 человек, лечившихся консервативно, в срок до 13 лет сломали эту же плечевую кость 4 (1,6%), и только в 2 случаях перелом произошел на том же месте. В обоих наблюдениях причиной рефрактуры стало преждевременное самовольное снятие больными гипсовой повязки. Возникновение в двух случаях переломов на другом уровне диафиза косвенно свидетельствует, что при адекватном консервативном лечении прочность кости на месте перелома восстанавливается полностью.

Из 76 больных, лечившихся методом чрескостного остеосинтеза аппаратом Илизарова, в срок до 10 лет сломали эту же плечевую кость 9 (11,8%) человек. Во всех без исключения случаях второй перелом произошел на месте первого. Это заставляет предположить, что после чрескостного остеосинтеза, при сросшемся переломе, он может годами оставаться «местом наименьшего сопротивления» травме.

По изложенным выше причинам, все повторные переломы, возникшие после сращения первого и совпадающие с ним по плоскости, независимо от механизма травмы, ее силы и сроков после первого перелома нами отнесены к рефрактурам (фокальным).

К парафокальным рефрактурам допустимо отнести переломы, возникшие в зоне патологической перестройки кости, обусловленной первым переломом, примененными методами его лечения и не совпадающие с ним по плоскости [5; 10]. В приведенных выше собственных наблюдениях таких не было.

При диафизарных переломах плечевой кости риск рефрактуры существенно выше, чем при метафизарных.

Справедливо будет согласиться с мнением ряда авторов [1; 2; 6], что формирующаяся в условиях жесткой фиксации костная мозоль может оказаться впоследствии недостаточно прочной для обычных нагрузок.

Возникновение этого осложнения при чрескостном остеосинтезе невозможно объяснить только недостаточными сроками фиксации – у 2 больных (открытый оскольчатый изолированный перелом и закрытый оскольчатый при политравме) рефрактуры наступили после фиксации в течение 182 и 211 суток. Не решило проблему и постепенное уменьшение жесткости аппарата (путем этапного удаления части спиц и стержней).

Хотя в литературе [4] и встречаются указания на риск нарушения кровообращения в плечевой кости при чрескостном остеосинтезе, едва ли эту причину можно считать ведущей, как на этом настаивает S.B.Kessler et al. [8]. Против этой гипотезы говорит тот факт, что во всех случаях, кроме одного, сращение рефрактур наступило в сроки, типичные для «свежего» перелома. В связи с этим представляется преждевременным отказ от теории «шунтирования» нагрузки фиксатором. Косвенно это подтверждает отмеченный ранее [5] и соответствующий собственным наблюдениям

факт, что рефрактуры на верхней конечности возникают чаще, чем на нижней, где абсолютную стабильность достичь сложнее.

Давая рекомендации по профилактике этого осложнения, следует согласиться с мнением S.B.Kessler et al. [8], что основным должно быть исчерпывающее использование возможностей консервативного лечения, что особенно актуально для переломов диафиза плеча. При его невозможности для фиксации поперечного диафизарного перелома предпочтение следует отдать накостному остеосинтезу. Учитывая имеющуюся тенденцию к отказу от удаления пластин с диафиза плеча [10], такая тактика исключит возможность рефрактуры, по крайней мере, соответствующей приведенному выше определению S.B.Kessler et al. [8].

При сложных оскольчатых переломах альтернативой чрескостному, возможно, станет блокированный внутрикостный остеосинтез с использованием гвоздей АО (Mathys) или H.Seidel (Howmedica), предусматривающих возможность «динамизации» [7; 9]. Однако, на сегодняшний день, при невозможности консервативного лечения, во многих отечественных лечебных учреждениях широко применяется чрескостный остеосинтез. Учитывая высокий риск развития рефрактур, следует согласиться с рекомендациями [2; 9], после снятия аппарата дополнительно фиксировать плечо у больных групп риска (открытые, множественные, сочетанные, поперечные и оскольчатые переломы) гипсовым тутором (брейсом) в течение 1-1,5 месяцев. Именно на этот период времени приходится 3/4 рефрактур. Длительная жесткая фиксация перелома аппаратом, по-видимому, проблемы рефрактур не решает.

Одной из возможных причин высокой частоты этого осложнения, отсутствующей при консервативном лечении, является привычка активно пользоваться конечностью в период фиксации и невозможность быстро изменить стереотип поведения после снятия аппарата. В целях профилактики необходимо обратить на это внимание пациента.

Учитывая высокий риск рефрактуры у больных с политравмой и невозможность исключить применение у них аппаратов внешней фиксации в остром периоде, целесообразно продолжить дискуссию о допустимости плановой замены аппаратов на погружные фиксаторы в периоде компенсации [6; 9; 11]. Вопрос весьма актуален, так как, по нашим данным, у больных с политравмой после чрескостного остеосинтеза требовались повторные вмешательства в 34,1% случаев. Операции заключались в проведении дополнительных спиц, перемонтаже аппарата при фиксационном остеосинтезе и т.д. В том числе, у 11,4% больных выполнен реостеосинтез, у 6,8% - внутренними фиксаторами.

Следует особо подчеркнуть, что частота рефрактур после использования чрескостного остеосинтеза при открытых переломах не возрастает в сравнении с другими методами лечения. Кроме того, метод незаменим при инфицированных переломах и политравмах. А причины и факторы риска рефрактур требуют, безусловно, дальнейшего изучения.

### *Литература*

1. Имамалиев А.С., Лирцман В.М., Лукин В.П., Михайленко В.В. Клинико-рентгенологическая характеристика повторных переломов // Ортоп. травм. - 1982. - №7. - С.10-14.
2. Калиберз К.В., Новиков П.Я. Некоторые дополнения к остеосинтезу аппаратами внешней фиксации // Аппараты и методы внешней фиксации в травматологии и ортопедии. - Том I. - Рига. - 1985. - С.64-67.
3. Сроки восстановительного лечения и временной нетрудоспособности больных с переломами костей конечностей при реабилитации их методом чрескостного остеосинтеза по Илизарову. Методические рекомендации. - Курган. - 1991. - 23с.
4. Хименко М.Ф. Лечение диафизарных переломов плечевой кости чрескостным остеосинтезом. Автореферат дис. ... канд. мед. наук. - Харьков. - 1985. - 24с.
5. Grob D., Magerl F. Refrakturen // Unfallchirurg. - 1987. - Bd.90. - №2. - S.51-58.
6. Hierholzer G., Allgower M., Ruedi Th. Fixateur - externe - Osteosynthese: Rohnsystem der Arbeitsgemeinschaft fur Osteosynthesefragen. - Springer-Verlag. - Berlin ect. - 1985. - 100s.

7. Humerus Verriegelungsnagel-System Howmedica. Operationstechnik Dr. H.Seidel. Hafenkrankehaus. – Hamburg. – 1990. – 11s.
8. Kessler S.B., Grabmann A., Betz A., Eibl-Eibesfeld B., Nast-Kolb D., Krueger P. Refrakturen nach operativer Frakturenbehandlung. Bedeutung der Vorgeschichte und der Vorbehandlung // Hefte Unfallheilk. – 1988. – №194. – S.1-12.
9. Maurer H., Winker K.H. Operative Strategie, Zugangswege und Arbeitsschritte: Verletzungen und Frakturen am Oberarm. 2 Teil // Akt. Traumatologie. – 1995. – Jg.25. – №4. – S.A1-A9.
10. Muller M.E., Allgower M., Schneider R., Willenegger H. Manual der Osteosynthese. AO-Technik. – Springer-Verlag. – Berlin ect. – 1977. – 409s.
11. Weise K., Weller S., Ochs U. Verfahrenswechsel nach primarer Fixateur externe Osteosynthese beim polytraumatisierten Patienten // Akt. Traumatologie. – 1993. – Jg.23. – №4. – S. 149-168.

УДК 616-001.4-002.3-053.2

## СРАВНИТЕЛЬНАЯ КОМПЛЕКСНАЯ ОЦЕНКА МЕТОДОВ ЛЕЧЕНИЯ ГНОЙНЫХ РАН У ДЕТЕЙ

И.Н.Ломаченко, М.В.Жидков

*Смоленская государственная медицинская академия*

В статье излагается научный анализ исследований у 13831 больного (1-й период в 1993 - 1998 гг.) и 96 пациентов (2-й период в 1999 - 2001 гг.) в возрасте от 1 года до 14 лет с использованием современных научных методик и средств. Проводилась лазерная доплеровская флоуметрия с оценкой в динамике течения раневого процесса при различных степенях регенерации тканей. Предлагаются новый метод и оригинальные подходы в прогнозировании и ранней диагностике гнойных раневых осложнений у детей, современные новые способы лечения гнойных ран и раневой инфекции в детском возрасте.

Проблема лечения гнойных ран и раневой инфекции издавна является одной из центральных в медицине. Эти обстоятельства обусловлены не только возрастающей частотой травм и гнойных заболеваний среди населения, но и изменившимся характером патогенных микроорганизмов, сложностью в выборе лечебной тактики, отсутствием унифицированных средств и методов лечения данной патологии [5,7]. Несмотря на большое количество известных и предлагаемых способов лечения её, эффективность их со временем уменьшается, а нередко они оказывают мутагенное действие на патогенную флору, что, как следствие, проявляется изменением этиологической структуры гнойной хирургической инфекции. Особенно важными такие обстоятельства становятся при лечении гнойно-воспалительных заболеваний в детском возрасте, в связи с незрелостью организма ребёнка, недостаточной функциональной активностью защитных систем и гистологических особенностей строения тканей [1,2,3,4,6].

Целью нашей работы являлось: улучшение способов лечения гнойных ран и раневой инфекции в детском возрасте, разработка нового метода ранней диагностики осложнения в течении раневого процесса, а также новых методов лечения. В задачи исследований входило следующее:

- 1) изучение и мета-анализ эффективности лечения гнойных ран и раневой инфекции у детей различными методами в течение 6 лет (1993-1998гг), предшествующих новым целевым исследованиям и разработкам;
- 2) изучение предлагаемых нами методов на течение раневого процесса у детей в условиях гнойной инфекции с учётом основных звеньев патогенеза по данным

клинических проявлений, лабораторных и микробиологических исследований в период 1999-2001 гг.;

3) определение и обоснование показаний и противопоказаний к индивидуальному и сочетанному использованию известных и вновь разработанных методов лечения гнойных ран и раневой инфекции в детском возрасте;

4) сопоставление характера изменений в организме больных при использовании в комплексной терапии раневого процесса новых и традиционных способов лечения данной патологии у изучаемого контингента;

5) обоснование целесообразности применения в детской гнойной хирургической практике с разработкой практических рекомендаций по использованию магнитно-лазерной терапии (МЛТ), электрохимически активированного раствора гипохлорита натрия и лазерной доплеровской флоуметрии (ЛДФ) для ранней диагностики осложнений раневого процесса и контроля за течением репараций в ранах;

6) разработка компьютерной базы данных, позволяющей прогнозировать течение гнойно-воспалительного процесса в детском возрасте.

**Научная новизна исследований.** Впервые изучалась эффективность комплексного воздействия постоянного магнитного поля и лазерного излучения инфракрасного спектра на динамику гнойного процесса у детей в условиях локализованного поражения мягких тканей, определялась оценка комбинированного использования в терапии гнойной раны в детском возрасте в зависимости от фазности раневого процесса раствора электрохимически активированного гипохлорита натрия. Также впервые у детей изучены изменения состояния микроциркуляторного русла в течении воспалительных и репаративных процессов в тканях, последовательность изменений в микроциркуляторном русле в области условно стерильной (операционной) раны и гнойной раны (как первичной, так и вторичной) у детей, возможность использования ЛДФ в качестве эффективного метода ранней диагностики гнойных осложнений и контроля над течением репаративных процессов в ране в детском возрасте; создана компьютерная база данных для прогнозирования в динамике вариантов течения гнойно-воспалительного процесса у детей при тяжёлых и септических состояниях.

В соответствии с поставленными задачами все комплексные исследования по эффективности лечения гнойного раневого процесса с использованием традиционных средств, а также МЛТ и электрохимически активированного раствора гипохлорита натрия, проводились в динамике у 96 детей обоего пола в возрасте от 1 года до 14 лет с гнойными ранами мягких тканей различной анатомической локализации. Исследования состояния микроциркуляции в околораневой зоне выполнялось как в группе детей с гнойно-воспалительными заболеваниями, так и среди пациентов, получавших хирургическое лечение по поводу не гнойных заболеваний (39 чел.). У 37 детей (контрольная группа) с гнойными ранами использовались традиционные методы лечения: хирургическое пособие, рациональная антибиотикотерапия, физиолечение, препараты для местного воздействия на гнойный очаг (антисептики, мази на водорастворимой основе).

МЛТ у 30 больных осуществлялась с помощью переносного аппарата "Улей-2К" посредством двух излучателей, устанавливаемых непосредственно в проекции гнойной раны. Раствор гипохлорита натрия нами получался посредством электролиза 0,9% раствора NaCl в аппарате ЭДО-ЗМП. В процессе перевязок гнойные раны санировались этим раствором, а по окончании данной процедуры накладывались салфетки, смоченные гипохлоритом натрия, что дополнялось у 29 больных. Оценка состояния микроциркуляторного русла в окружающих рану тканях осуществлялась с помощью аппарата лазерной доплеровской флоуметрии "ЛАКК-01", который представляет собой прибор для неинвазивного определения перфузии ткани кровью путём измерения

доплеровского сдвига частоты, возникающего при зондировании лазерным излучением эритроцитов, движущихся в микроциркуляторном русле. Этот прибор разрешён Минздравом РФ для применения в практическом здравоохранении (протокол №1 от 13.01.1993г. комиссии по клинико-диагностическим приборам). Зарегистрированная в память компьютера доплерограмма обрабатывалась с помощью программного обеспечения, которым осуществлялось вычисление среднего арифметического значения показателя микроциркуляции и коэффициент его асимметрии (ДПМ), равный разнице показателя в околораневой и симметричной зонах. Наиболее значимыми в диагностическом плане ритмами амплитудно-частотного спектра (АЧС) являлись: медленные волны флуксуций (зона LF-ритма); быстрые волны (зона HF-ритма) и пульсовые волны (зона CF-ритма). Медленный диапазон флуксуций связан с работой вазомоторов, составляющих механизм активной модуляции кровотока. Флуксуции в быстром волновом диапазоне обусловлены распространением в микрососуды волн перепадов давления в венозной системе. Природа пульсовых флуксуций обусловлена изменением скорости движения эритроцитов в микрососудах, вызываемом перепадами систолического и диастолического давлений. Разработка компьютерной базы данных, позволяющей оценивать в динамике и прогнозировать течение гнойно-воспалительного процесса, осуществлялась на базе приложения "Access" пакета программ "Microsoft Office". Этой программой, исходя из данных лейкоцитарной формулы исследуемых пациентов, вычислялись лейкоцитарный индекс интоксикации (ЛИИ) и лейкоцитарный показатель интоксикации (ЛПИИ) для всех групп больных детей. Определение таких показателей в динамике с представлением результатов в графическом виде позволяло прогнозировать течение гнойно-воспалительного процесса.

При ретроспективном анализе историй болезни за период с 1993 по 1998гг. (13831 больной) отмечено, что у 1072 (7,75%) из них с гнойными ранами различной анатомической локализации продолжительность пребывания в стационаре оказалась наибольшей (6,2 к/д). При прочих (не гнойных) заболеваниях это значение составило 4,7 к/д. Бактериологическое исследование раневого отделяемого показало, что у 75,3% больных был высеян стафилококк в монокультуре, у 13,8% - в ассоциации с другими микроорганизмами, у 10,9% - роста микрофлоры не получено. Проведенная нами оценка динамических изменений лейкоцитарных индексов интоксикации выявила, что данный критерий не показателен при оценке эффективности лечения локализованных гнойных очагов, так как он в основной и контрольной группах достоверно не отличался ( $p < 0,05$ ). Наглядность ЛИИ возрастала при генерализации процесса и достаточном напряжении защитных сил организма.

Проанализировав полученные в ходе клинических исследований данные ЛДФ, мы получили гемодинамическую модель в условиях заживлений первичным и вторичным натяжением. Как в первом, так и во втором случаях раневой процесс разделён нами на 5 этапов, последовательно сменяющих друг друга. Так, 1-й этап – **гемодинамических нарушений**. Он характеризовался венозным полнокровием, стазическим типом кровообращения и соответствовал первой фазе раневого процесса, периоду сосудистых изменений и очищению ран от гнойно-некротических масс. Данный этап характеризовался следующими изменениями ЛДФ-граммы: увеличением перфузии околораневой зоны, при которой разница в уровне микроциркуляции с симметричной зоной составляла более 7 перфузионных единиц (Пф.ед.), а в последующем снижалась и к 3-м суткам была равной 4 Пф.ед. Второй этап - **первичной регенерации**, клинически совпадал с появлением в ране репаративных процессов - грануляций. Он сопровождался очередным увеличением асимметрии перфузии тканей околораневой и симметричной зон. На 3-м этапе - **созревания грануляций**, а затем на 4-м этапе - **контракции раны** разница в уровне перфузии околораневой и контралатеральной зон

ступенчато снижалась. При анализе АЧС основные показатели выглядели следующим образом: на 1-м этапе определялось некоторое снижение вазомоторной активности, что проявлялось уменьшением доли LF-колебаний, выраженными HF- и CF-долями спектра, свидетельствующими о венозном застое и спазме микрососудов. Второй этап сопровождался увеличением вазоактивности и был связан с процессом образования новых капилляров в грануляционной ткани. По мере созревания грануляций все показатели постепенно уменьшались, но наличие выраженных HF-колебаний свидетельствовало о сохранении венозного полнокровия в очаге. После 6 суток гемодинамическая картина стремилась к равновесию - увеличивалась активность микрососудов и уменьшался венозный отёк тканей. Однако преобладание HF-колебаний над кардиоколебаниями свидетельствовало об отсутствии полной нормализации кровообращения. При заживлении ран первичным натяжением нами выявлены аналогичные изменения. Отличием являлись лишь сроки описанных этапов и динамика изменений АЧС - с первых суток асимметрия перфузии тканей не превышала 3 Пф.ед. а; длительность выделенных нами этапов сокращалась в 1,5-2 раза. После 5-х суток асимметрия перфузии околораневой и симметричной зон практически не выявлялась, а к 10-м суткам принимала отрицательные значения.

При анализе АЧС ЛДФ-грамм получено, что для 1-го этапа характерным было увеличение доли вазомоторных колебаний, при практически неизменённой части других составляющих. Такие данные свидетельствовали об отсутствии вмешательств в процесс заживления центральных механизмов регуляции гемодинамики и активации только собственно сосудистых. На 2-м этапе отличием являлось отсутствие увеличения CF-части спектра, при этом тенденции изменений других составляющих АЧС оставались аналогичными. Для 3-го этапа характерным было приближение HF- и CF-долей спектра к равным значениям. В течение 4-го этапа доля вазомоторных колебаний постепенно увеличивалась, а быстрые и кардиоколебания оставались примерно равными. После 7 суток нами регистрировалось кратковременное увеличение LF-доли и некоторое снижение CF-доли АЧС при неизменной его HF-части. Данные изменения нами оценивались как некоторая активация местных центров регуляции кровообращения, возникающая при наступлении третьей фазы раневого процесса - реорганизации рубца, для которой характерно созревание соединительной ткани в рубцовую, сопровождающегося образованием новых капилляров. Такие модификации АЧС мы обозначили как 5-й этап - **рубцевание**.

В процессе клинических наблюдений нами обследовано 4 больных, у которых возникали раневые осложнения в виде нагноений послеоперационных ран. Последние появлялись в различные сроки и сопровождались следующими изменениями показателей ЛДФ-грамм: возрастанием асимметрии уровней кровотока в околораневой и симметричной зонах, а также изменениями показателей АЧС- увеличением доли HF-ритмов при снижении долей CP- и LF-ритмов, что свидетельствовало об усилении застоя крови в венозных коленах и возникновении стаза. Такие показатели регистрировались за двое-трое суток до появления визуальных изменений в ранах.

При сравнении доплерограмм околораневых и симметричных зон нами выявлено, что АЧС ран, заживающих первичным натяжением, претерпевали аналогичные изменения в обеих зонах. Наличие такой синхронной трансформации ЛДФ-грамм мы объясняем сосудистым рефлексом, замыкающимся на уровне сегмента спинного мозга, возникающим в проекции раны и сопровождающимся появлением соответствующих изменений на контралатеральной стороне. В группе больных, получавших лечение по поводу ран, заживающих вторичным натяжением, изменения АЧС характеризовались прямо противоположными показателями. Данные обстоятельства, с нашей точки зрения, возникали вследствие постоянной афферентной



импульсации из области гнойного воспаления в центральную нервную систему, в результате чего происходило извращение сосудистого рефлекса.

При использовании в комплексном лечении гнойных ран МЛТ нами отмечен положительный эффект, заключающийся в более быстром купировании болевого синдрома в среднем на 3-и сутки (в контрольной группе - на 5-е сутки), а также в исчезновении отёка краёв раны на 4-е сутки (у не получавших МЛТ - на 6-е сутки). Субъективные данные подтверждались результатами ЛДФ-графии, где также выделялись названные этапы изменений гемодинамики, имевшие свои отличия. Так, 1-й этап в данном контингенте больных характеризовался в отличие от контрольной группы больных меньшим дисбалансом перфузии и продолжительность его составляла 1,5-2 суток. На 2-м этапе асимметрия тканевого кровотока также была ниже, чем в контрольной группе, а продолжительность ограничивалась 2-2,5 сутками. Такие же тенденции прослеживались на всех этапах, а при анализе АЧС основные показатели выглядели следующим образом: 1-й этап у данной категории больных характеризовался в отличие от контрольной группы уменьшением СФ-доли колебаний на фоне увеличения LF-части спектра; данные показатели свидетельствовали о снижении кровотока в области ран и включении артерио-венозных шунтов. На 2-м этапе изменения АЧС имели следующие тенденции: LF- и HF-доли постепенно уменьшались, тогда как СФ-часть увеличивалась почти в 2 раза. Такая картина свидетельствовала о постепенной вазодилатации, увеличении притока крови и снижении ишемизации тканей, что клинически характеризовалось исчезновением болевого синдрома и уменьшением отёчности краёв раны у большинства пациентов. На 3-м этапе отмечалось отсутствие изменений HF- и СФ-частей спектра, при сохранении их величин на одинаковом уровне, а LF-доля спектра на 6-е сутки увеличивалась. Такие характеристики свидетельствовали о более быстрой по сравнению с контрольной группой нормализации местного кровотока. Кратковременное увеличение LF-колебаний в спектре ЛДФ на 6-7 сутки нами объяснялось непосредственным эффектом МЛТ, вызывающим к данному сроку усиление ишемизации тканей. В последующем, при отмене МЛТ, этот показатель быстро исправлялся. После 8 суток в спектре ЛДФ прослеживались изменения, аналогичные созреванию соединительной ткани с формированием рубца, подобные 5-у этапу в группе больных с ранами, заживающими первичным натяжением. Описанные изменения заключались в увеличении LF-спектра и снижении СФ-доли. Динамика дальнейших изменений была ограничена сроком наших наблюдений (10 суток). При сравнении клинических данных и показателей ЛДФ-графии с аналогичными в контрольной группе прослеживались более эффективная коррекция состояния воспалительного очага, сокращение первых двух фаз раневого процесса в 1,2-1,5 раза.

В группе больных, получавших в комплексном лечении гнойных ран местную обработку воспалительного очага гипохлоритом натрия, эффективность лечения также была более высокой по сравнению с контрольной группой. Болевой синдром и отёк мягких тканей в околораневой зоне исчезали в среднем на 3-и сутки. К этому же времени рана очищалась от некротических тканей, появлялись розовые грануляции, уменьшались воспалительные и дистрофические изменения в гранулоцитах, снижалась интоксикация и улучшалось общее состояние. Количество микробных тел в 1 г ткани уменьшалось до  $10^4$ - $10^2$ , преобладали фагоцитированные и внеклеточно расположенные погибшие микроорганизмы, увеличивалось число мононуклеарных клеток, появлялись фибробласты. Данные ЛДФ-графии в этой группе выглядели следующим образом: продолжительность 1-го этапа составляла 1-1,5 суток. В отличие от контрольной группы  $\Delta\Pi\Pi$  изменялся в среднем от 7,3 до 4,1 Пф.ед. Динамика изменений микроциркуляции на 2-м этапе была аналогична описанной в группе больных, получавших МЛТ. Особенностью данного этапа являлась большая

асимметрия перфузии в околораневой и симметричной зонах. На протяжении 3-го этапа ДПМ прогрессивно снижался с 3,7 до 2,3 Пф.ед. Продолжительность этого этапа была от 4,5 до 7 суток от момента начала лечения. На 4-м и 5-м этапах асимметрия перфузии была выражена незначительно. При анализе АЧС выявлено: на 1-м этапе прослеживалось некоторое увеличение LF- и снижение CF-спектров, при сохраняющейся выраженности HF-доли колебаний. Такие данные свидетельствовали о спазмах артериол и застое крови в веноулярных звеньях. Динамика изменений микроциркуляции на 2-м этапе была аналогична описанной в группе больных, получавших МЛТ. Особенностью данного этапа являлся меньший разброс показателей АЧС ЛДФ-грамм. Меньшая динамика изменений АЧС свидетельствовала о некотором снижении вазоактивности. Окончание этапа первичной регенерации регистрировалось на 4-5-е сутки. На протяжении 3-го этапа показатели ЛДФ не претерпевали значительных изменений, величины HF- и CF-долей спектра были практически равными, что свидетельствовало о нормализации местного кровотока. Изменения АЧС на 4-м и 5-м этапах в динамике практически не отличались от аналогичных в группе больных, получавших МЛТ. При сравнении клинических данных с результатами ЛДФ-графии отмечено, что продолжительность фаз раневого процесса сокращалась по сравнению с контрольной группой: для первой фазы - в 1,3-1,5 раза, для второй - в 1,2-1,5 раза. Меньшая изменчивость показателей АЧС свидетельствовала о более быстром очищении раны от гнойно-некротических масс и формировании грануляций. Однако отсутствие высокой изменчивости АЧС указывало на непосредственное влияние гипохлорита натрия на активность микрососудов, что могло приводить к замедлению репаративных процессов в ране.

#### **Выводы**

1. Гемодинамические сдвиги в раневом процессе у детей претерпевают последовательную модификацию, в соответствии с пятью этапами его течения: гемодинамических нарушений, первичной регенерации, созревания грануляций, контракции раны, рубцевания.
2. В оценке прогноза течения раневого процесса преобладание в амплитудном спектре ЛДФ-грамм HF-доли над CF-частью спектра следует трактовать как ранний признак развивающегося венозного застоя и вероятности осложнений течения раневого процесса.
3. При проведении ЛДФ-мониторинга за течением раневого процесса наличие асимметрии между околораневой и симметричной зонами величиной более 2,5 Пф.ед. следует считать прогностическим фактором риска развития гнойного осложнения в ране.
4. Компьютерная программа динамической оценки интоксикации у детей при гнойных ранах и раневой инфекции может использоваться при тяжёлых, средне-тяжёлых, а также септических состояниях, с целью прогнозирования и оптимизации комплексной терапии.
5. Магнитно-лазерная терапия в комплексе лечения гнойных ран у детей позволяет ускорить течение фаз раневого процесса в 1,3-1,5 раза, но не рекомендуется её использование свыше 6-7 сеансов ввиду возникновения прямого подавляющего действия на вазоактивность капилляров.
6. Использование электрохимически активированного раствора гипохлорита натрия в комплексе лечения гнойных ран у детей позволяет сократить продолжительность первой фазы раневого процесса в 1,3-1,5 раза. Ввиду непосредственного влияния раствора гипохлорита натрия на активность микрососудов, наиболее эффективно его применение только в течение первой фазы раневого процесса.

## Литература

1. Банров Г.А., Рошаль Л.М. Гнойная хирургия у детей. - Л.: Медицина, 1991. - С.181-203.
2. Долецкий С.Я. Общие проблемы детской хирургии. - М.: Медицина, 1984. - С.136-200.
3. Ломаченко И.Н., Васильев Н.С. Лечение гнойных ран у детей с применением ультразвука и гелиевой плазмы // Первый Белорусский Международный конгресс хирургов. - Витебск, 1996. - С.242-244
4. Ломаченко И.Н., Жидков М.В. Современные проблемы раневой инфекции у детей // Вестник Смоленской медицинской академии. - Смоленск: изд. СГМА, 1999. - № 3. - С. 27-30.
5. Раны и раневая инфекция / Под ред. М.И. Кузина, Б.М. Костюченко. - М.: Медицина, 1981. - 688 с.
6. Тараканов В.А. Нестерова И.В. Активное лечение гнойных ран у детей // Хирургия. - 1988. - С.13-17.
7. Чернух А.М., Кауфман О.Я. Некоторые особенности патогенеза и заживления ран // Вестник Академии медицинских наук СССР. - 1979. - № 3. - С.17-20.

УДК 617.54-0.01+615.472.3:533.9

## ВИДЕОТОРАКОСКОПИЯ С ИСПОЛЬЗОВАНИЕМ ПЛАЗМЕННОГО СКАЛЬПЕЛЯ В ЛЕЧЕНИИ БОЛЬНЫХ С ГЕМОПНЕВМОТОРАКСОМ

В.Л. Минченков, О.А. Вишневецкий, В.В. Мищенко

*Смоленская областная клиническая больница*

*Смоленская государственная медицинская академия*

Эндоскопические операции применены у 79 больных в возрасте от 15 до 76 лет с травмой груди, осложненной гемопневмотораксом. Аэрогемостаз осуществлялся плазменным скальпелем СУПР-М. Делается вывод о преимуществах эндоскопических методов в сравнении с традиционными.

В последние годы количество пострадавших с ранениями и травмами грудной клетки продолжает неуклонно расти. Особенности этой травмы является поражение жизненно важных органов, непосредственно обеспечивающих дыхание и кровообращение. Нарушение этих функций вызывает тяжелые патофизиологические сдвиги, ведущие к развитию терминальных состояний, а при несвоевременном и неадекватном лечении к смерти больных. Даже при отсутствии непосредственной угрозы жизни, неадекватное лечение пациентов с травмой груди может привести к тяжелым осложнениям, инвалидности или неоправданно длительному пребыванию в стационаре. Частота ошибок при диагностике и лечении пострадавших с закрытыми травмами груди составляет 60-70% (Авилова О.М., 1989). Анализ случаев смерти при закрытой тяжелой травме груди показывает, что в условиях стационара внутригрудные повреждения были распознаны лишь у 16,3% больных [1]. Особенно затрудняет диагностику сочетание травм груди с другими повреждениями. Стремление избежать ошибок побуждает многих хирургов расширить показания к операции, что неминуемо приводит к росту диагностических торакотомий. Существенное значение для исхода имеют размеры и травматичность операционного доступа. Во многих случаях именно доступ, а не вмешательство на самом легком определяет общую переносимость операции, темп выздоровления, срок восстановления трудоспособности [2]. В последние годы ведется разработка методик видеоторакоскопических операций при открытых и закрытых повреждениях органов груди.

Достижения медицинской науки, к сожалению, не разрешили до конца проблему гемостаза, герметизации поврежденной легочной ткани и профилактику инфекции.

От 20 до 50% послеоперационных осложнений связано с отсутствием абсолютно надежных методов [3]. В конце 70-х годов в хирургии стал применяться плазменный скальпель. Создание эндоскопического плазмотрона (Береснев А.С.) позволило применить плазменный скальпель при эндоскопических операциях у больных с осложненной травмой груди.

Целью исследования являлось улучшение результатов лечения больных с травмой груди, осложненной гемопневмотораксом, путем использования плазменного скальпеля (ПС) при видеоторакоскопических операциях. Проведен анализ результатов лечения 79 больных (71 мужчина и 8 женщин), непосредственно поступивших в хирургическое торакальное отделение. Возраст составил от 15 до 76 лет.

Традиционным методом лечения гемопневмоторакса является пункция плевральной полости или ее дренирование. Такое лечение было проведено 62 больным. В тех случаях, когда эти методы лечения оказывались неэффективными, больным производились видео-торакоскопические операции, что позволяло оценить степень повреждения легкого, средостения и грудной стенки. В ходе операции использовали ПС СУПР-М для остановки кровотечения в области переломов ребер, раневого канала при открытых повреждениях, а также для надежного гемостаза и герметизации легочной ткани. Такие вмешательства выполнены у 17 пациентов.

Операции выполнялись в положении больного на спине под наркозом с раздельной интубацией легких. Первый торакопорт вводился в пятом межреберье по передне-подмышечной линии, после ревизии грудной клетки и обнаружения повреждений вводился второй торакопорт под контролем видеокамеры. При необходимости вводился дополнительно еще один. Точки введения торакопортов у каждого больного определялись индивидуально с учетом локализации повреждений. Из плевральной полости при помощи отсоса эвакуировалась измененная кровь. После полного удаления жидкой части у 6 (35,3%) больных выявлено наличие свернувшегося гемоторакса, что усложняло манипуляции в плевральной полости. При помощи эндоскопических инструментов производилась фрагментация и удаление свернувшейся крови. Выполнялась ревизия плевральной полости с целью выявления повреждений, ранее скрытых гемотораксом. Для осмотра задней поверхности грудной стенки и легкого последнее отодвигали ретрактором. У 12 (70,6%) больных отмечалось продолжающееся кровотечение из грудной стенки в области переломов ребер или из раневого канала. Повреждение легочной ткани и сброс воздуха удалось обнаружить у 11 (64,7%) больных. В 6 (35,3%) случаях не выявлено повреждений легочной ткани, несмотря на наличие пневмоторакса и сброса воздуха перед операцией. После механической санации в плевральную полость вводился плазмотрон и осуществлялась обработка кровоточащей поверхности грудной стенки. Глубина воздействия на ткань регулировалась изменением расстояния и скоростью продвижения плазменного потока. Затем выполнялась обработка плазменным потоком поврежденной легочной ткани с целью аэростаза. В тех случаях, когда визуально определить повреждения легочной ткани не удавалось, для уточнения их локализации плевральная полость заполнялась фурацилином, легкое включалось в процесс дыхания, и по выделению газа определялось место повреждения. Операция заканчивалась расправлением легкого и постановкой двух дренажей через имеющиеся торакопортные отверстия под контролем оптической системы. Средняя продолжительность операции составила 30 минут.

Сроки лечения больных с гемопневмотораксом при традиционных методах (пункции, дренирование плевральной полости) составили  $19,0 \pm 0,7$  койко-дней. Длительность пребывания в стационаре при эндоскопических операциях -  $12,2 \pm 1,0$ , а послеоперационный койко-день -  $10,1 \pm 0,8$  суток.

При традиционных методах лечения в 1 сутки расправление легкого было достигнуто у 12 (19,4%) больных, а у 26 (41,9%) пациентов коллабирование легкого

сохранялось и через 5 суток. Расправление легкого при видеоторакоскопических вмешательствах наступало интраоперационно, и в последующем рецидивов не наблюдалось.

При традиционных методах лечения выявлены следующие осложнения: плеврит - у 28 (45,1%), пневмония - у 4 (6,5%), плевропневмония - у 4 (6,5%) больных. Общее число осложнений составило 36 (58,1%). При видеоторакоскопических вмешательствах в послеоперационном периоде у 3 (17,6%) больных развилась пневмония. Такое частое осложнение при гемопневмотораксе, как плеврит, после эндоскопических операций с применением ПС мы не наблюдали.

Применение ПС позволяет герметизировать раневую поверхность легкого, что является основным условием для его расправления. Рецидива кровотечения из раневой поверхности легкого и грудной стенки, обработанной ПС, не отмечалось, что говорит о его надежности как метода гемостаза.

Таким образом, использование ПС при видеоторакоскопии у больных с гемопневмотораксом позволило сократить сроки пребывания в стационаре в 1,5-2 раза, снизить частоту послеоперационных осложнений.

### *Литература*

1. Вагнер Е.А. Хирургия повреждения груди, М. - 1981. - С.37-41.
2. Зятьков И.Н., Бобохидзе Г.А., Чертищев О.А., Черепанов И.Ю. Опыт видеоторакоскопических операций в областной клинической больнице г. Омска. // Материалы 4-го Российского научного форума «ХИРУРГИЯ-2002». - М., «Авиаиздат», 2002. - С.84-85.
3. Перельман М.И. Новые технологии в торакальной хирургии // Современные технологии в торакальной хирургии: Тез. научн. конф. - Москва - Омск, 1995. - С.5-12.

УДК 617.54-0:01+615.472.3:533.9

## **ТРАДИЦИОННЫЕ И ТОРАКОСКОПИЧЕСКИЕ МЕТОДЫ ЛЕЧЕНИЯ БОЛЬНЫХ СО СВЕРНУВШИМСЯ ГЕМОТОРАКСОМ.**

В.Л.Минченков, О.А.Вишневский, В.В.Мищенко

*Смоленская областная клиническая больница,  
Смоленская государственная медицинская академия*

В работе приведены результаты операций у 61 больного в возрасте от 15 до 67 лет с травмой груди, осложненной свернувшимся гемотораксом. Проводится сравнительная оценка результатов операций с применением плазменного скальпеля и без его использования. Делается вывод о преимуществах торакоскопических вмешательств с применением плазменного скальпеля в сравнении с традиционными эндоскопическими и открытыми операциями.

В настоящее время отмечается значительный рост осложненной травмы грудной клетки. По данным хирургического торакального отделения Смоленской областной больницы, количество пострадавших с данной патологией за 15 лет увеличилось в 4,5 раза. В последние годы ведется разработка методик видеоторакоскопических операций при открытых и закрытых повреждениях органов груди. Одним из частых осложнений травмы груди является свернувшийся гемоторакс. Показано, что около 18% больных с гемотораксом, которые первоначально лечились дренированием плевральных полостей, формируют свернувшийся гемоторакс, а 39% из них требуют хирургического лечения [3]. Ранняя эвакуация гемоторакса является основным

средством профилактики возникновения фиброторакса и эмпиемы плевры, а также создания оптимальных условий для дренирования плевральной полости и расправления легкого [2]. Традиционным способом устранения свернувшегося гемоторакса является торакотомия. Применение пункций и дренирования плевральной полости в сочетании с введением протеолитических ферментов часто оказывается малоэффективным [1].

**Цель исследования** - улучшение результатов лечения больных со свернувшимся гемотораксом путем применения плазменного скальпеля СУПР-М при видеоторакоскопических операциях.

В отделении торакальной хирургии с 1995 года со свернувшимся гемотораксом находился на лечении 61 больной в возрасте от 15 до 67 лет, из них 47 мужчин, 14 женщин. Гемоторакс сформировался после открытой травмы груди – у 26, после закрытой – у 35 пациентов.

Традиционные методы лечения применены у 28 (45,9%) больных. Местное лечение начиналось с пункции или дренирования плевральной полости с введением ферментов. Эти мероприятия оказались успешными у 9 (32,1%) пациентов с малым свернувшимся гемотораксом. При этом больные выписывались обычно с массивными плевральными наложениями, подтверждаемыми рентгенологическим исследованием. Критериями выздоровления считались нормализация состояния больного, стабилизация функциональных показателей, нормализация анализов крови. Открытые операции были выполнены у 19 (67,9%) больных, когда приемы малой хирургии не приводили к расправлению легкого. Продолжительность пребывания больных в стационаре составила в среднем 33,4 койко-дня. Стремление обойтись без торакотомии значительно увеличивало длительность предоперационного периода.

С 1998 года мы видеоторакоскопически оперируем больных со свернувшимся гемотораксом. Метод применен у 33 (54,1%) пациентов, из них у 17 (51,5%) – с применением плазменного скальпеля, у 16 (48,5%) – без использования плазменного скальпеля. У 15 (45,5%) больных причиной гемоторакса послужила открытая травма, у 18 (54,5%) - закрытая травма груди. Тотальный свернувшийся гемоторакс выявлен у 9, средний - у 16 и малый - у 8 пациентов.

У больных со свернувшимся гемотораксом существуют трудности введения торакоскопа из-за спаечного процесса в плевральной полости. Чтобы создать пространство, достаточное для инструментальных манипуляций, разделения сращений и удаления свернувшейся крови, мы применяем методику разделения сращений в плевральной полости с использованием мануальных и инструментальных приемов. Удаление свернувшейся крови производим отсосом большого диаметра с промыванием плевральной полости растворами антисептиков. Возникающее кровотечение, а также дефекты кортикального слоя обрабатываются плазменным скальпелем (ПС) с целью азрогемостаза.

В группе больных без применения ПС остановка кровотечения, возникающего из грудной стенки после удаления свернувшейся крови, проводилась электрокоагуляцией. Аэростаз поврежденной поверхности легкого не выполнялся ввиду неэффективности данного метода.

Послеоперационные осложнения при различных видах оперативного пособия у больных со свернувшимся гемотораксом распределились следующим образом.

- При торакотомии с декортикацией легкого: плеврит – у 1 (5,3%), пневмония – у 3 (15,8%), плевропневмония – у 3 (15,8%), нагноение послеоперационной раны – у 2 (10,5%), альвеолярные свищи – у 1 (5,3%) больных. Общее число осложнений составило 52,7%.
- При видеоторакоскопическом удалении свернувшегося гемоторакса без применения ПС: плеврит – у 2 (12,5%) больных, пневмония – у 2 (12,5%),

нагноение торакопортной раны – у 1 (6,3%), общее число осложнений составило – 31,3%.

- При видеоторакоскопическом удалении свернувшегося гемоторакса с применением ПС: пневмония – у 4 (23,5%) пациентов.

Гемоторакс удалось ликвидировать видеоторакоскопически у 32 (97%) больных. В 1 случае эндоскопическое вмешательство оказалось неэффективным из-за давности процесса и опшартования легкого, в связи с чем больному была произведена торакотомия. Продолжительность лечения при операциях без использования ПС составила в среднем  $21,0 \pm 1,9$  койко-дня, после операции –  $15,9 \pm 2,1$  суток, при операциях с использованием ПС –  $13,1 \pm 1,3$  койко-дня, после операции –  $10,9 \pm 1,1$  койко-дня.

Сроки, в которые производилось эндоскопическое удаление свернувшегося гемоторакса, составили: с применением ПС – от 1 до 38 суток, в среднем  $13,2 \pm 2,5$ ; без использования ПС – от 2 до 30 суток, в среднем  $16,1 \pm 1,6$ .

Таким образом, использование видеоторакопии дает возможность провести полноценную ревизию органов грудной полости, остановить кровотечение, произвести установку дренажей под визуальным контролем. Применение ПС, обладающего высокими аэрогемостатическими возможностями, позволяет выполнять эндоскопические операции у больных со свернувшимся гемотораксом в сроки до 1 месяца с момента травмы, значительно сократить число торакотомий. Опыт применения ВТС при диагностике и лечении травм груди позволяет сделать вывод о том, что этот метод малотравматичен, точен, минимально инвазивен и потенциально экономически эффективен. В большинстве случаев ВТС у больных со свернувшимся гемотораксом является окончательным методом лечения.

#### *Литература*

1. Дергунова С.А., Новиков С.Д., Толстокоров А.С., Слесаренко А.С., Кузнецова Ю.В. Видеоторакоскопическое лечение свернувшегося гемоторакса // Эндоскопическая хирургия - 2001. - № 2. - С.19.
2. Скворцов М.Б., Шинкарев И.Б., Юдин А.Г. Диагностическая и лечебная торакоскопия как альтернатива хирургической операции при заболеваниях и травмах груди. // Тез. 2-го Московского междунар. конгр. по эндоскопической хирургии. - М., 1997. - С.250-252.
3. Helling T.S., Gyles N.R., Eisenstein C.L. Complications following blunt and penetrating injuries in 216 victims of chest trauma requiring tube thoracostomy // J. Trauma. - 1989. - Vol. 29. - P.1367-70.

УДК 616.33+616.342]-002.44-007.251-089

## **АНАЛИЗ ХИРУРГИЧЕСКОГО ЛЕЧЕНИЯ ПРОБОДНЫХ ГАСТРОДУОДЕНАЛЬНЫХ ЯЗВ У БОЛЬНЫХ ПОЖИЛОГО И СТАРЧЕСКОГО ВОЗРАСТА**

Д.В.Нарезкин, А.В.Бельков, А.Д.Шатохина

*Смоленская государственная медицинская академия*

Приведен анализ результатов хирургического лечения 26 (9,9%) больных с перфоративными язвами различной локализации. Установлены особенности клинических проявлений и диагностики данной патологии у больных старшей возрастной группы. Послеоперационная летальность составила 24%.

Значительный рост количества больных пожилого и старческого возраста с осложненными формами язвенной болезни желудка и двенадцатиперстной кишки, наблюдаемый в последние десять лет, придает особую актуальность проблеме хирургического лечения данной патологии [1, 4].

Как известно, перфорация является смертельно опасным осложнением язвенной болезни желудка и двенадцатиперстной кишки и занимает одно из ведущих мест среди острых заболеваний органов брюшной полости. Риск неблагоприятного исхода этого грозного осложнения особенно резко увеличивается, когда речь идет о пациентах пожилого и старческого возраста [2, 3].

В клинике факультетской хирургии СГМА за период с 1990 по 2002 гг. находилось на лечении по поводу язвенной болезни желудка и двенадцатиперстной кишки 263 больных пожилого и старческого возраста. Из них с перфоративными язвами различной локализации было 26 (9,9%), в том числе - 23 (88,5%) мужчины и 3 (11,5%) женщины. Распределение больных по полу и возрасту представлено в табл. 1.

Таблица 1. Распределение больных по полу и возрасту

Пол	Возраст			Всего
	60-74 года	75- 89 лет	90 лет и >	
Мужчины	21	2	-	23 (88,5%)
Женщины	2	-	1	3 (11,5%)
Итого:	23 (88,5%)	2 (7,7%)	1(3,8%)	26 (100%)
Соотношение мужчин и женщин составило 7,6:1				

Перфоративные язвы желудка выявлены у 11 (42,3%) пациентов: у 8 - язвы I типа по классификации Джонсона (так называемые медиогастральные), у 3 - III типа (язвы пилорического канала). Прободные дуоденальные язвы имелись у 15 (57,7%) пациентов. В одном из этих наблюдений выявлена острая постбульбарная язва.

Все больные поступили в стационар по экстренным показаниям, большинство из них - 22 (84,6%) - с подозрением на перфорацию или с четко выраженными клиническими проявлениями прободной язвы и симптомами перитонита (у 1 из больных перфорация сочеталась с кровотечением). Два пациента (7,7%) первоначально госпитализированы в хирургическое отделение с симптомами желудочно-кишечного кровотечения язвенной этиологии; прободение язвы у них наступило непосредственно в стационаре. Двое других больных (7,7%) переведены в хирургическую клинику из терапевтических отделений, где у них возникли острые гастродуоденальные язвы с перфорациями.

В первые 6 часов с момента перфорации госпитализировано 16 (61,6%) больных, в течение первых суток от начала заболевания - 5 (19,2%), через несколько дней - 5 (19,2%), в том числе - 2 через 8 и 14 суток. Немаловажно, что появление болей в животе больные нередко связывали с обострением длительно существующих сопутствующих заболеваний.

Клиническая картина перфоративной язвы у больных старшей возрастной группы имела значительные отличия от таковой у пациентов молодого возраста, что определило особые трудности своевременной диагностики этого осложнения. Типичные проявления в виде «доскообразно» напряженного живота отмечены только у 15 (57,7%) больных, у остальных - заболевание характеризовалось менее острым течением и отсутствием типичных признаков прободной язвы.

У двоих больных уже имелись указания на осложнения язвенной болезни: перфорацию, по поводу которой произведено ушивание (1), и пенетрацию в



поджелудочную железу (1), по поводу которой проводился курс консервативной терапии с временным улучшением.

Алгоритм диагностики включал обзорную рентгенографию органов брюшной полости, которая выполнялась в момент поступления больных. Ее диагностическая ценность составила 72,2% - свободный газ в брюшной полости под правым куполом диафрагмы был обнаружен у 13 из 18 пациентов.

Экстренная фиброгастродуоденоскопия проведена 16 больным. Язвы различной локализации выявлены во всех клинических наблюдениях. В 10 (62,5%) наблюдениях установлены убедительные эндоскопические признаки перфорации: большой глубины язвенный дефект и некротические ткани на дне язвы.

Необходимо подчеркнуть, что у 13 больных выявлены язвенные дефекты больших размеров (свыше 1 см в диаметре), а у 6 (23,1%) - «гигантские» язвы. По нашему мнению, данный факт свидетельствует о том, что пациенты с длительным хроническим течением язвенной болезни не получали целенаправленной патогенетической противоязвенной терапии.

В 3-х случаях, когда рентгенография и фиброгастродуоденоскопия оказались малоинформативными (прикрытые перфорации гастродуоденальных язв), произведены диагностические лапароскопии. С их помощью удалось правильно распознать заболевание, установить локализацию язвы, выраженность и распространенность воспалительных изменений в брюшной полости. Во время лапароскопии определялись: зона яркой гиперемии на ограниченном участке желудка или двенадцатиперстной кишки (соответственно проекции язвы) с налетом фибрина, рыхлые сращения с прилежащими органами, всегда - выпот в небольшом количестве у зоны перфорации. Лапароскопическая картина соответствовала характеру патологии, обнаруженной во время операции, что подтверждает диагностическую ценность лапароскопии. Кроме того, лапароскопия позволяет существенно сократить диагностический период и своевременно установить показания к проведению операции.

По экстренным показаниям в первые сутки с момента поступления в хирургический стационар прооперированы 23 больных. В 2-х случаях прикрытых перфоративных язв операции выполнены в срочном порядке, у больных отсутствовали клинические признаки перитонита, общее состояние оставалось удовлетворительным, поэтому они отказывались от предлагаемого оперативного лечения. Одна больная поступила в отделение через сутки после перфорации в крайне тяжелом состоянии с явлениями инфекционно-токсического шока, полиорганной недостаточности, с признаками нестабильной гемодинамики. Интенсивная терапия в условиях реанимационного отделения оказалась неэффективной, пациентка погибла через 4 часа с момента госпитализации.

Характер операций у больных пожилого и старческого возраста с перфоративными гастродуоденальными язвами представлен в табл. 2.

В 10 (40%) наблюдениях во время операции выявлен разлитой фибринозный перитонит, в 9 (36%) - диффузный перитонит, в 6 (24%) - местные формы перитонита. Следует отметить, что у одного больного атипичная форма перфорации (в забрюшинное пространство) острой дуоденальной язвы возникла в терапевтическом отделении, где он лечился по поводу пневмонии. На момент перевода в хирургический стационар состояние больного было крайне тяжелое, давность перфорации составила 10 суток, диагностирована флегмона забрюшинного пространства, объем операции был ограничен вскрытием и дренированием гнойного затека. В последующем после стабилизации общего состояния произведены: лапаротомия, гастротомия, операция Вогана, передняя гастроэнтеростомия с энтеро-энтеростомией по Брауну, дренирование полости абсцесса. В послеоперационном периоде у пациента развилось острое нарушение мозгового кровообращения, от которого он погиб.

Таблица 2. Характер операций, выполненных больным с перфоративными гастродуоденальными язвами

Характер оперативного вмешательства	Количество
Резекция желудка по Бильрот -I	1
Резекция желудка по Б-II, Гофмейстеру-Финстереру	3
Резекция желудка по Б-II, Бальфуру	2
Ушивание прободной язвы	15
Иссечение язвы, дуоденопластика	2
Резекция культи желудка + холецистэктомия	1
Лапаротомия, абсцессотомия, дренирование	2
Релапаротомия, абсцессотомия, дренирование	1
Релапаротомия, ревизия органов брюшной полости	1
<b>ВСЕГО:</b>	<b>28</b>

Таблица 3. Послеоперационные осложнения у больных с перфоративными гастродуоденальными язвами

Характер осложнения	Количество	Умерло
<b>После резекций желудка</b>		
Несостоятельность культи двенадцатиперстной кишки	1	1
Несостоятельность культи желудка + гангрена желчного пузыря	1	1
Абсцесс брюшной полости	1	-
<b>После ушивания перфораций и дренирующих операций</b>		
Внутрибрюшное кровотечение	1	-
Кровотечение из язвы + нагноение раны	1	-
ОНМК	1	1

В послеоперационном периоде осложнения возникли у 6 (24%) больных. Характер осложнений представлен в табл. 3.

После ушивания перфоративных гастродуоденальных язв в ближайшем послеоперационном периоде умерли 3 больных (все они поступили в поздние сроки с момента перфорации). Во время операции у них выявлен распространенный фибринозно-гнойный перитонит, имелась выраженная сопутствующая патология в стадии декомпенсации, причиной смерти признана полиорганная недостаточность.

Послеоперационная летальность составила 24% (6 больных). Общая летальность – 26,9% (7 больных).

Таким образом, перфоративные язвы у больных пожилого и старческого возраста характеризуются:

- типичными клиническими проявлениями - в 57,7% наблюдений;
- гигантскими размерами гастродуоденальных язв - у 23,1% больных;
- поздними сроками обращения за медицинской помощью - в 19,2% случаев;
- выявлением распространенных форм перитонита - у 40% больных;
- высокими цифрами послеоперационных осложнений и летальности.

Все вышеперечисленные особенности требуют продолжения поиска путей решения сложной проблемы своевременной диагностики и рационального лечения перфоративных гастродуоденальных язв у больных пожилого и старческого возраста.

### *Литература*

1. Логинов А. С., Калинин А. В. Оперативное и консервативное лечение гигантских язв желудка // Русский медицинский журнал. - 1997, - Т. 5, № 5. - С. 276-280.
2. Ступин В. А., Богданов А. Е., Смирнова Г. О., и др. Особенности течения язвенной болезни в пожилом возрасте // Сборник трудов научно-практической конференции, посвященной 70-летию со дня рождения профессора Ю. А. Нестеренко. - М., 2000. - С. 160-168.
3. Щеголев А. А., Титков Б. Е. Особенности хирургической тактики у больных пожилого и старческого возраста. // Мат. Росс. науч. конференции «Проблемы гериатрии в хирургии». - М., 2000. - С. 162-164.
4. Wilcox C. M., Clark W. S. Causes and outcome of upper and lower gastrointestinal bleeding: the Grady Hospital experience // South Med. J. - 1999. - Vol. 92, № 1, Jan. - P. 44-50.

УДК 616.36-002.3

## **ЛЕЧЕНИЕ БАКТЕРИАЛЬНЫХ АБСЦЕССОВ ПЕЧЕНИ**

В.А.Овчинников, В.А.Соловьев, Н.В.Пархоняк, Н.Н.Боровков, А.А.Малов

*Государственная медицинская академия, Нижний Новгород  
Областная клиническая больница им. Н.А. Семашко*

Представлены и проанализированы данные по диагностике и лечению бактериальных абсцессов печени в клинике общей хирургии имени А.И.Кожевникова у 54 пациентов за период 1992 – 2002 гг. Разработан дифференцированный подход к лечению данной патологии.

В последнее время отмечается явная тенденция роста заболеваемости бактериальными абсцессами печени [1, 9, 10]. Высокий риск возникновения тяжелых осложнений при этой патологии (сепсис, перитонит, кровотечение) определяет актуальность проблемы не только диагностики, но и разработки новых методов лечения больных с абсцессами печени [6, 11, 12].

В клинике общей хирургии им. А.И. Кожевникова Нижегородской государственной медицинской академии за последние 11 лет лечилось 54 больных с бактериальными абсцессами печени. Мужчин было 34, женщин – 20. Возраст больных - от 16 до 70 лет. В 41 случае абсцессы имели холангиогенное происхождение, в 9 – гематогенное, как результат септикопиемии, и в 4 – посттравматическое. При ультразвуковом исследовании у 46 больных были выявлены солитарные абсцессы, из них у 39 – в правой доле печени и у 7 – в левой. У 8 больных диагностированы множественные абсцессы печени, у 2 из них - абсцессы локализовались в ее левой доле, у 3 – в правой и еще у 3 – в обеих долях.

В зависимости от типа абсцессов, их структуры, локализации и количества был выработан дифференцированный подход к лечению этой патологии. Помимо оперативного лечения – вскрытия гнойника, используемого еще В.Ф.Войно-Ясенецким [3], применяли пункции полости абсцесса с эвакуацией гноя под контролем УЗИ, дренирование полости и регионарную антибактериальную терапию.

Четверо больных с солитарными абсцессами печени травматического происхождения были оперированы. Им произведено вскрытие и дренирование гнойников. Одному из них - проводилась внутриартериальная инфузионная терапия

через катетер, введенный в общую печеночную артерию. Трое выздоровели, четвертый больной выписан с наружным желчным свищом. Приводим пример успешного лечения таких абсцессов.

Больной П-ин, 37 лет, история болезни №0102882, поступил в хирургическую клинику им. А.И.Кожевникова 01.02.2001г. с жалобами на боли в правом подреберье, слабость, одышку, субфебрильную температуру тела, иногда с ознобом до 38,5°C. Считает себя больным с 03.11 2000г., когда в результате дорожно-транспортного происшествия получил тупую травму живота с разрывом правой доли печени. В тот же день был оперирован, произведены лапаротомия, ушивание раны печени. После снятия швов больной выписан. В послеоперационном периоде длительное время сохранялась субфебрильная температура. Обратился к врачу из-за появления ознобов и болей в правом подреберье. При осмотре в клинике: состояние средней тяжести, желтухи нет, над нижними отделами правого легкого дыхание ослаблено. Живот мягкий, нижний край печени находится на 3 см ниже реберной дуги, температура тела 37,5°C. В общем анализе крови: Hb - 94 г/л; Eг. -  $3,2 \times 10^{12}$ /л; Цв.п. - 0,87; СОЭ - 60 мм/ч; Le -  $8,5 \times 10^9$ /л; п. - 4%, с. - 64%, э. - 1%, л. - 28%, м. - 3%. Биохимические показатели крови: билирубин - 9 (2-7) мкмоль/л; АСТ - 21 ед./л; АЛТ - 19 ед./л. При проведении УЗИ выявлено объемное жидкостное образование правой доли печени. 02.02.2001г. произведена пункция этого образования под контролем УЗИ - получен густой гной и детрит (при посеве выявлены *Acinetobacter* и *Enterococcus*), однако полноценную эвакуацию содержимого из гнойника провести не удалось. Пункционное лечение абсцесса печени признано нецелесообразным. 05.02.2001г. под наркозом выполнено вскрытие и дренирование абсцесса печени. Послеоперационный период протекал тяжело, наблюдалась длительная секвестрация вследствие наличия разможения ткани печени вдоль линии разрыва. 14.02.2001г. из раны отошел крупный секвестр около 50 мм в диаметре, 07.03.2001г. отошел еще один секвестр размерами 30×40 мм. Рана зажила вторичным натяжением с формированием наружного гнойного свища. 01.04.2001г. при осмотре раны фиброэндоскопом выяснилось, что имеется еще один секвестр печеночной ткани размерами 30×40 мм. 02.04.2001г. произведено расширение наружного отверстия свища и удаление секвестра. 24.04.2001г. больной выписан в удовлетворительном состоянии с выздоровлением.

Сорока двум больным с солитарными абсцессами печени нетравматического генеза под контролем УЗИ предпринимались пункции, дренирование гнойников и эвакуация гноя. У 21 из них удалось добиться купирования гнойного процесса и выздоровления. У 15 больных пункции успеха не имели, им выполнена операция - вскрытие, санация и дренирование гнойной полости. Шести больным проведено консервативное лечение - у пяти из них улучшение наступило после лечения абакталом, у одной больной - после антибиотикотерапии через катетер, введенный в чревный ствол. Приводим пример успешного лечения солитарного абсцесса печени путем дренирования его под контролем УЗИ.

Больная Л-ка, 54 лет, история болезни №0213402, поступила в хирургическую клинику им. А.И.Кожевникова 05.06.2002г. с жалобами на чувство тяжести в правом подреберье, слабость, лихорадку до 39-40°C с ознобами. Считает себя больной с 25.05.2002г. В инфекционной больнице 03.06.2002г. произведена компьютерная томография брюшной полости - в правой доле печени выявлен округлый очаг снижения плотности до 17-30 ед. поперечными размерами до 95×90 мм с нечеткими границами. Из анамнеза выяснено, что 6 лет назад больная оперирована по поводу острого обтурационного калькулезного холецистита, холедохолитиаза, механической желтухи в объеме холецистэктомии, холедохолитотомии, холедоходуоденостомии. При осмотре: состояние средней тяжести, желтухи нет, живот мягкий, незначительно болезненный в правом подреберье, нижний край печени находится на 3 см ниже реберной дуги, температура тела 38,5°C. В общем анализе крови: Hb - 108 г/л; Eг. -  $3,6 \times 10^{12}$ /л; Цв.п. - 0,90; СОЭ - 57 мм/ч; Le -  $9,9 \times 10^9$ /л; п. - 8%; с. - 75%; л. - 13%; м. - 4%. Биохимические показатели крови: билирубин - 11 (3-8) мкмоль/л; АСТ - 82 ед./л; АЛТ - 61 ед./л, ПТИ - 0,76; фибриноген - 6,0 г/л; общий белок - 59 г/л. Заключение УЗИ органов брюшной полости - объемное гипозоногенное образование в правой доле печени диаметром около 10 см, больше данных за абсцесс. 06.06.2002г. - произведено дренирование абсцесса под контролем УЗИ - в полость чрескожно введен полихлорвиниловый дренаж. Получено 150 мл зелено-желтого гноя с примесью крови. Дренаж функционировал в режиме постоянной активной аспирации. При бактериологическом исследовании гноя выявлена *E.coli*. Проводились ежедневные санации полости абсцесса растворами антисептиков и плановое микробиологическое исследование отделяемого. 14.06.2002г. выявлена *Ps.aeruginosa*, 17.06.2002г. - *St.saprophyticus* и 21.06.2002г. - сапрофитная флора. Сразу после дренирования абсцесса температура тела снизилась до субфебрильной, а к 15.06.2002г. - нормализовалась. 18.06.2002г. проведена фистулография - дренаж находился в полости абсцесса, ее размеры - 3×4 см, контрастное

вещество выделяется помимо дренажа, в свободную брюшную полость не затекает. К этому времени вокруг дренажа сформировался канал, изолированный от свободной брюшной полости и связанный с полостью абсцесса. 25.06.2002г. дренаж удален. 01.07.2002г. при контрольном УЗИ полости не выявлено, в ее проекции имеется неоднородность печеночной ткани. Рана зажила. Выписана под амбулаторное наблюдение. 09.08.2002г. при контрольном ультразвуковом обследовании – размеры печени не увеличены, эхоструктура однородная, желчные протоки не расширены, в проекции 7 сегмента имеется единичное эхопозитивное включение линейной формы, признанное рубцом.

Больным с множественными абсцессами печени проводилась массивная внутривенная антибиотикотерапия. Однако она оказалась эффективной только в двух случаях. Еще двум больным при безуспешной антибиотикотерапии обычным путем она проведена в течение недели внутривенно. Наступило выздоровление. У остальных 4 больных с множественными абсцессами печени произошло их слияние. Они были оперированы. Двое из них выздоровели, один погиб от сепсиса и печеночно-почечной недостаточности, еще у одного больного абсцесс печени был излечен, но сформировался наружный желчный свищ, дальнейшая его судьба неизвестна.

При лечении множественных мелких бактериальных абсцессов печени в клинике разработана методика длительной внутривенной инфузионной антибиотикотерапии, поскольку дренирование и вскрытие таких абсцессов технически сложно и не всегда эффективно. В этих случаях приходится надеяться только на консервативное лечение. Очевидно, что лечение будет более успешным при введении лекарственных препаратов непосредственно в сосудистое русло печени. По мнению ряда авторов [2,5,13], использование внутривенных инфузий, а не внутривенных, является предпочтительным, поскольку невысокая скорость венозного кровотока увеличивает экспозицию лекарственных веществ. Введение лекарственных препаратов в портальную систему производится несколькими способами: инъекции в синусоиды селезенки, чрескожная чреспеченочная пункция с последующей катетеризацией воротной вены под контролем УЗИ или без него, катетеризация пупочной и правой желудочно-сальниковой вены [4,7,8]. Из них более приемлемым для нас явился последний. Это объясняется наименьшим риском возникновения осложнений при проведении катетеризации по сравнению с чрескожными инъекциями в селезенку и пункцией печени. Преимуществом над катетеризацией пупочной вены являются частая облитерация и возможная перфорация ее при бужировании. Кроме того, имеется такая анатомическая особенность, как преимущественное впадение пупочной вены в левую ветвь воротной вены и наличие клапана в месте впадения, что значительно осложняет введение катетера и не обеспечивает доступа вводимых веществ в правую долю печени. Приводим наблюдение успешного излечения множественных бактериальных абсцессов печени путем внутривенной антибиотикотерапии.

Больной Б.-св, 19 лет, история болезни №0007620, военнослужащий, поступил в хирургическую клинику им. А.И.Кожевникова 28.03.2000г. с жалобами на тупые боли в правом подреберье, слабость, лихорадку до 39°C с ознобами. Из анамнеза выяснено, что вышеуказанные жалобы появились 22.03.2000г. после выписки из госпиталю, где проходил лечение по поводу фурункулеза шейной области. При осмотре в клинике: состояние средней тяжести, желтухи нет, на задней поверхности шеи имеются «штампованные» рубцы, периферические лимфатические узлы не увеличены, язык влажный, обложен белым налетом, живот при пальпации мягкий, умеренно болезненный в правом подреберье, край печени находится на уровне реберной дуги, селезенка не увеличена, температура тела 39°C. В общем анализе крови: Нб - 132 г/л, Ег. -  $4.1 \times 10^{12}/л$ ; Цв.п. - 0,96; СОЭ - 27 мм/ч; Le -  $7,0 \times 10^9/л$ ; п. - 5%; с. - 69%; л. - 20%; м. - 6%. Биохимические показатели крови: билирубин - 8 (2-6) мкмоль/л; АСТ - 38 ед./л; АЛТ - 23 ед./л. Кровь стерильна. При УЗИ выявлены множественные абсцессы правой доли печени от 20 до 50 мм в диаметре. Проведение дренирования каждого из гнойников технически сложно и опасно. 04.04.2000г. произведена катетеризация правой желудочно-сальниковой вены с последующим внутривенным введением тисама по 500 мг через 6 часов и метрагила по 100 мл через 12 часов в течение 5 дней. Больному также вводили реополиглобин, гемодез, иммуноглобулин, альбумин, эссенциале, трентал. После окончания лечения температура тела нормализовалась. При контрольном УЗИ 21.04.2000г. в

правой доле печени лоцируется гипэхогенная структура 8 мм в диаметре, окруженная гетерогенным ободком до 30 мм в диаметре. Размеры остаточной полости сократились до 8 мм, последняя окружена воспалительным инфильтратом. Выписан 26.04.2000г. в удовлетворительном состоянии. При контрольном УЗИ через три недели после выписки – эхоструктура печени однородная.

Больная Б-на, 65 лет, история болезни №9927370, поступила в хирургическую клинику им. А.И.Кожевникова 15.11.1999г. с жалобами на тянущие боли в правом подреберье, слабость, сухость во рту, лихорадку до 38,5°C с ознобами, которые появились около трех недель назад. Больная с 1986 года страдает инсулинзависимым сахарным диабетом. При осмотре: состояние тяжелое, кожные покровы бледные, склеры обычной окраски, язык влажный, обложен серым налетом, живот при пальпации мягкий, болезненный в правом подреберье, размеры печени увеличены, край ее плотный, болезненный, выступает из-под реберной дуги на 2 см, симптомов раздражения брюшины нет, температура тела 38,5°C. В общем анализе крови: Нб - 79 г/л; Ег. -  $2,5 \times 10^{12}/л$ ; Цв.п. - 0,95; СОЭ - 62 мм/ч; Le -  $11,9 \times 10^9/л$ ; п. - 11%; с. - 79%; з. - 1%; л. - 8%; м. - 1%. Биохимические показатели крови: билирубин - 15 (4-11) мкмоль/л; АСТ - 126 ед./л; АЛТ - 77 ед./л. Посев крови на стерильность - роста нет. Заключение УЗИ: желчевыводящие протоки не расширены, в обеих долях печени имеются множественные очаги пониженной эхогенности размером от 10 до 39 мм. Был проведен курс антибактериальной (оксациллин + гентамицин) и детоксикационной терапии в течение 7 дней. При контрольном УЗИ установлено, что очаги в печени стали более четкими и больших размеров – до 54 мм в диаметре. 23.11.1999г. при проведении компьютерной томографии выявлены множественные объемные образования в печени размерами от 20 до 50 мм. Состояние больной оставалось очень тяжелым. Проведен повторный курс антибиотикотерапии (меронемом), курс гипербарической оксигенации, озонотерапии, ультрафиолетового облучения крови. Улучшения не наблюдались. 21.12.1999г. выполнена катетеризация правой желудочной сальниковой вены с последующим осуществлением регионарной антибактериальной терапии. Сразу после катетеризации стали вводить внутривенно тиамам по 500 мг через 24 часа в течение 7 дней. При контрольном УЗИ 23.12.1999г. – в правой доле печени подкапсульно имеются очаги пониженной эхогенности с максимальными размерами 40 мм. Боли в правом подреберье у больной уменьшились, температура тела нормализовалась. 29.12.1999г. при контрольном УЗИ – в правой доле печени в проекции 6-7 сегментов лоцируются образования повышенной эхогенности до 4 мм в диаметре. По-видимому, они являются очагами рубцовой ткани. Больная выписана 30.12.1999г. с выздоровлением. Осмотрена 16.10.2002г. спустя более 2,5 лет после лечения: лабораторные показания в пределах нормы, при проведении УЗИ органов брюшной полости – размеры печени не увеличены, эхоструктура ее однородная. Субъективное состояние пациентки хорошее.

Два представленных наблюдения свидетельствуют о возможности излечения множественных абсцессов печени внутривенными инфузиями лекарственных веществ (прежде всего антибиотиков) через правую желудочно-сальниковую вену.

#### **Выводы**

1. Абсцессы печени травматического происхождения вследствие секвестрации печеночной ткани и длительного нагноения предпочтительно лечить оперативным путем.
2. Лечение солитарных абсцессов печени нетравматического генеза следует начинать с пункции и дренирования гнойников под контролем УЗИ. При отсутствии эффекта от такого лечения показано вскрытие и дренирование гнойников. Оно становится необходимым, по-видимому, при длительно существующих абсцессах печени, имеющих ригидную капсулу, препятствующую спаданию полости.
3. При множественных мелких абсцессах печени с успехом может быть использовано внутривенное введение антибиотиков резерва и других лекарственных препаратов путем катетеризации правой желудочно-сальниковой вены.

#### *Литература*

1. Акилов Х.А., Ваккасов М.Х., Икрамов А.И. и др. Ультразвуковая диагностика абсцессов печени // *Анналы хирургической гепатологии*. – 2000. – Т.7, №1. – С.236-237.
2. Бражникова Н.А. Внутривенные инфузии при лечении гнойно-септических осложнений в хирургии желчных путей. Новые технологии в хирургической гепатологии: Материалы третьей конференции хирургов-гепатологов (14-16 июня 1995г.). – С.Пб, 1995. – С.362-363.
3. Войно-Ясенецкий В.Ф. Очерки гнойной хирургии. – М.-СПб.: ЗАО «Издательство БИНОМ», «Невский диалект»; 2000. – С.371-385.
4. Гранов А.М. Эндovasкулярная хирургия печени. – 1986.

5. Галлеев М.А. Применение внутрипортальной инфузионной терапии. – 1979.
6. Ившин В. Г., Семин В. Е., Старченко Г. А. и др. Успешное лечение множественных абсцессов печени // Хирургия. – 1998. - №7. - С.58-59.
7. Матяшин И.М., Довинер Д.Г., Гнилицкая Л.И. и др. Опыт введения контрастных и лекарственных веществ через пупочную вену // Клиническая хирургия. – 1968. - №3. - С.12.
8. Островерхов Г.Е., Суворова Т.А., Никольский А.Д. Прямая внебрюшинная портогепатография и манометрия через пупочную вену // Хирургия. – 1964. - №5. - С.84.
9. Пархисенко Ю.А., Глухов А.А., Новомлинский В.В., Мошуров И.П. Диагностика и лечение абсцессов печени // Хирургия. – 2000. - №8. - С.35-37.
10. Розанов В.Е., Лапа Л.А., Бондаренко Л.П. Современные возможности диагностики и лечения посттравматических абсцессов печени // Воен.-мед. журн. – 1998. – Т.319, №12. - С.18.
11. Стойко Ю.М., Гулуа Ф.И., Сергин А.Е. и др. Излечение множественных абсцессов правой доли печени // Вестн. хирургии им. И.И.Грекова. – 1999. – Т.158, №6. - С.86.
12. Шерлок Ш., Дули Дж. Заболевания печени и желчных путей: Практич.рук. (Пер. с англ.) / Под ред. З.Г. Апросиной, Н.А. Мухина. - М.: Гэотар Медицина, 1999. – 563с.
13. Шкуратов А.Г. Современные принципы внутрипортального введения лекарственных растворов в хирургии диффузных и очаговых заболеваний печени: Автореф. дис. ... канд. мед. наук. – Владивосток, 1997.

УДК 616.381-002-08

## **ГЕТЕРОТЕРМИЧЕСКИЙ РЕЖИМ САНАЦИИ БРЮШНОЙ ПОЛОСТИ ПРИ ОСТРОМ ПЕРИТОНИТЕ КАК МЕТОД ПРОФИЛАКТИКИ ПОСТСАНАЦИОННОЙ ИНТОКСИКАЦИИ**

Ю.А.Пархисенко, А.А.Глухов, И.Н.Банин, Д.Н.Погорелов

*Воронежская государственная медицинская академия им Н.Н. Бурденко*

Целью настоящего исследования явилось улучшение результатов лечения больных с острым перитонитом путем разработки нового метода санации брюшной полости, основанного на использовании растворов различной температуры. Исследование состоит из двух частей: экспериментальной и клинической. При анализе экспериментальных данных по изучению влияния гипер- и гипотермических санаций на организм интактных животных, а так же на течение острого экспериментального перитонита установлена безопасность предлагаемого метода, определены основные механизмы лечебного воздействия, что позволило провести клиническую апробацию метода. В результате клинических исследований установлена достаточно высокая эффективность предлагаемого метода при лечении острого распространенного перитонита.

Несмотря на очевидный прогресс в лечении острого перитонита, до настоящего времени интоксикационный синдром, в патогенезе которого большое значение отводится резорбции из брюшной полости (БП) продуктов жизнедеятельности, деградации микроорганизмов, а так же токсичных антисептиков, остается одной из основных причин летальности [1, 2, 4, 5].

Целью настоящего исследования явилось улучшение результатов лечения больных с острым распространенным перитонитом путем разработки метода санации БП, снижающего проявления постсанационной интоксикации за счет сочетанного использования растворов различной температуры.

Исследование состоит из двух частей: экспериментальной и клинической. Экспериментальная часть проведена на 459 белых крысах в два этапа.

Целью 1 этапа исследований было изучение влияния гипер- и гипотермических режимов санации БП на организм здоровых животных. Проведено две серии экспериментов.

В 1-й серии 1 этапа исследований оценивали влияние температурного режима санации на состояние внутренней среды организма подопытных животных. Для санации БП использовали 0,9% раствор NaCl. Выделено 6 групп животных: 2 контрольные и 4 опытных. Первую контрольную группу составили интактные животные. Животным 2-й контрольной группы промывали БП раствором с температурой 38°C, в 1, 2, 3 и 4-й опытных группах - раствором с температурой 42,0; 47,0; 17,0 и 12,0°C соответственно. Изучали выраженность общевоспалительных реакций организма, определяя активность лейцинаминопептидазы (aLAP), перекисное окисление липидов (ПОЛ) по концентрации малонового диальдегида (МДА), состояние антиоксидантной системы (АОС), оценивая активность каталазы (АК), выраженность интоксикационного синдрома по концентрации молекул средней массы (МСМ). Исследования производили через 4, 12 и 78 часов от начала эксперимента.

Во 2-й серии 1 этапа изучали особенности формирования интоксикационного синдрома на фоне гипер- и гипотермических санаций бактериально загрязненной БП. Выделено три группы животных: 1 контрольная и две опытные. В контрольную группу вошли интактные животные. Животным опытных групп в БП пункционно вводили микробную взвесь в объеме 50-55 млрд. бак. тел. После лапаротомии БП промывали 0,9% раствором NaCl с температурой 47° и 12°C, соответственно, в 1-й и 2-й опытных группах. Оценивали характер общевоспалительных реакций организма, степень выраженности интоксикационного синдрома, бактериальную обсемененность (БО) перитонеального экссудата, летальность. Забор материала для исследования степени выраженности интоксикационного синдрома производили через 4, 12, 78 часов после бактериального загрязнения БП. Бактериальную обсемененность БП, летальность животных определяли через 24 и 78 часов.

В 1-й серии 2-го этапа исследования изучали влияние гипер- и гипотермических санаций на течение острого экспериментального перитонита (ОЭП). Оценивали интенсивность эндотоксикоза, активность ПОЛ, состояние АОС, БО перитонеального экссудата, летальность животных. ОЭП моделировали по оригинальной методике [3]. Выделено 4 группы животных: 2 контрольные и 2 опытные. 1-ю контрольную группу составили животные с нелеченым ОЭП. Животным 2-й контрольной группы промывали БП раствором с температурой 38°C, 1-й и 2-й опытных групп - с температурой 47,0°C и 12,0°C. В качестве рабочего раствора для санации БП использовали 0,9% раствор NaCl.

2-я серия 2-го этапа исследований посвящена разработке гетеротермического режима санации БП при ОЭП. Выделено 5 групп животных: 2 контрольные и 3 опытных. В 1-ю контрольную группу вошли животные с нелеченым ОЭП. Животным 2-й контрольной группы проводили гидропрессивную обработку (ГО) БП 0,9% раствором NaCl с температурой 38°C, насыщенным озоном до концентрации 1500 мкг/л [2]. Животным 1-й опытной группы проводили ГО, во 2-й опытной группе - промывание БП рабочими растворами в гетеротермическом режиме, на первом этапе санации использовали 0,9% раствор NaCl с температурой 12°C, на втором - 0,9% раствор NaCl с температурой 47°C, насыщенный озоном до концентрации 1500 мкг/л. В 3-й опытной группе проводили ГО БП в гетеротермическом режиме 0,9% раствором NaCl.

Забор материала для исследований интенсивности ПОЛ, состояния АОС, степени выраженности интоксикационного синдрома в 1 и 2 сериях 2-го этапа производили через 4, 12 и 78 часов после окончания моделирования ОЭП. Бактериальную



обсемененность экссудата БП, летальность определяли через 24 и 78 часов после окончания моделирования ОЭП.

Клиническая апробация метода санации БП в гетеротермическом режиме произведена у 19 больных с острым распространенным перитонитом II-III стадии, согласно классификации В.К.Гостищева [4]. Контрольную группу составили 16 больных, леченных согласно общепринятым современным принципам. Изучение эффективности разработанного метода проводили с учетом общего состояния больных, данных общего и биохимического анализов крови, бактериологического исследования крови и перитонеального экссудата, характера осложнений, летальности больных. В клиническом разделе исследования использовалась система оценки степени тяжести SAPS.

При проведении экспериментальной части исследования было установлено, что на фоне санации БП интактных животных раствором с температурой 42°C содержание лейкоцитов в периферической крови за 4 часа после санации увеличивалось на 8,02%, активность лейцинаминопептидазы (aLAP) возрастала на 4,1%, содержание МСМ - на 19,02%. Содержание малонового диальдегида (МДА) через 4 часа после санации было увеличено на 16,24%, активность каталазы (АК), в свою очередь, повышалась до значения, превышающего норму на 31,8%. К концу эксперимента проявления воспалительного и интоксикационного синдромов ослабевали, свободнорадикальный статус стабилизировался. При увеличении температуры раствора до 47°C степень выраженности изменений внутренней среды нарастала. Количество лейкоцитов увеличивалось на 15,06%, aLAP - на 4,89%, концентрация МСМ возрастала на 20,27%, рост интенсивности ПОЛ сопровождался снижением АК на 13,9%. При использовании раствора с температурой 17°C выраженность общевоспалительной реакции организма была менее значимой, количество лейкоцитов увеличивалось на 4,29%, концентрация МСМ превышала норму на 16,46%. В меньшей мере данный вид санации индуцировал активность ПОЛ. Концентрация МДА через 4 часа после санации превышала норму на 9,25%, к концу эксперимента лишь на 1,96%, соответственно, меньшим был рост АК, через 4 часа она превышала норму на 25,51%, через 72 часа - на 5,08%. На фоне использования раствора с температурой 12°C содержание лейкоцитов увеличивалось на 11,57%, концентрация МСМ - на 21,53%, содержание МДА - на 14,89%, АК была увеличена на 41,22%.

Во 2-й серии 1-го этапа установлено, что после санации бактериально загрязненной БП в гипертермическом режиме количество лейкоцитов за 4 часа возрастало на 36,29%, в гипотермическом - на 32,14%. Концентрация МСМ так же в большей мере увеличивалась в 1-й опытной группе - на 32,13%, во 2-й группе - на 20,59%, к концу эксперимента - на 47,9 и 38,33%, что является следствием повышения при санации в гипертермическом режиме скорости резорбции из БП токсичных агентов. С другой стороны, проведение санации в данном режиме ведет к росту её антибактериального потенциала, в результате чего летальность животных на 8,33% была ниже в 1-й опытной группе.

При изучении состояния внутренней среды подопытных животных на фоне нелеченного ОЭП установлено, что к концу эксперимента содержание лейкоцитов превышало норму на 216,57%, концентрация МСМ - на 77,64%, концентрация МДА - на 67,52%, АК была снижена на 39,91%. Проведение санации БП в гипертермическом режиме нивелировало данные нарушения гомеостаза. К концу эксперимента количество лейкоцитов было увеличено на 146,71%, содержание МСМ превышало норму на 38,5%, концентрация МДА - на 64,64%, АК при этом была снижена на 19,43%. Гипотермическая санация характеризовалась снижением интенсивности нарушений гомеостаза в раннем послеоперационном периоде, содержание МСМ через 4 часа превышало норму на 22,38%, концентрация МДА - на 21,71%, однако к концу

эксперимента состояние внутренней среды прогрессивно ухудшалось, через 72 часа содержание МСМ было увеличено на 52,2%, концентрация МДА - на 72,49%, АК - снижена на 1,22%.

Проведение санации БП в гетеротермическом режиме в значительной мере повышало качество санации. Так, если ГО БП 0,9% раствором NaCl с температурой 38°C, насыщенным озоном до 1500 мкг/л, вела к снижению БО перитонеального экссудата с  $4,5 \times 10^9$  бак.тел/мл при ОЭП до  $2,2 \times 10^3$  бак.тел/мл, то проведение данного комплекса мероприятий в гетеротермическом режиме снижало БО экссудата БП до  $9,8 \times 10^2$  бак.тел/мл. Летальность животных в данных опытных группах снижалась, по сравнению с таковой на фоне нелеченного ОЭП, на 60,01% и 66,7%, соответственно.

При анализе результатов клинической апробации данного метода было установлено значительное снижение степени выраженности интоксикационного синдрома после проведения санации БП в гетеротермическом режиме. Исходно у больных обеих групп был отмечен высокий уровень эндогенной интоксикации. После гетеротермической санации уже на 1-е сутки послеоперационного периода концентрация МСМ была ниже нормы на 1,2%, в контрольной группе аналогичный показатель превышал норму на 98,96%. На 3-и сутки после санации концентрация МСМ в основной группе от нормы достоверно не отличалась, в контрольной - была выше её на 85,17%. Содержание мочевины в крови после проведения санации в гетеротермическом режиме возвращалось к границам физиологической нормы уже на 2-е сутки, содержание креатинина - на 3-и сутки после санации, в то время, как в контрольной группе превышало норму на 107,96 и 124,29%, соответственно. Послеоперационный период у больных основной группы так же характеризовался сокращением периода гипертермии, лейкоцитоза, нестабильной гемодинамики. При комплексной оценке полученных данных в системе SAPS отмечено снижение степени тяжести больных основной группы в первые сутки постсанационного периода на 1,038 балла по сравнению с контролем. Включение в комплекс лечебных мероприятий метода санации БП в гетеротермическом режиме позволило снизить летальность больных с 18,75% в контрольной группе до 10,35% - в основной.

Таким образом, проведение обработки брюшной полости в гетеротермическом режиме позволяет значительно повысить качество санации, при этом использование на первом этапе обработки гипотермических растворов обуславливает в большей степени механическое очищение брюшной полости от содержащихся в её полости микроорганизмов и токсинов, снижая скорость резорбции токсических агентов в системный кровоток, а применение гипертермических растворов на втором этапе позволяет адекватно санировать брюшную полость от резидуальной микрофлоры.

### *Литература*

1. Абрафов В.А., Давыдов М.И. Послеоперационный перитонит. Диагностика и лечение // Вестник хирургии, 2000. - №5. - С.114-119.
2. Глухов А.А. Лечение перитонита с применением гидропрессивных технологий и озона. - Воронеж: изд-во ВГУ, 1998. - 148 с.
3. А.А. Глухов, И.Н. Банин. К вопросу о моделировании острого экспериментального перитонита // Бюллетень экспериментальной биологии и медицины. - 2000. - № 4. - С. 478-480.
4. Гостищев В.К., Сажин В.П., Авдотенко А.Л. Перитонит. - М.: Медицина, 1992. - 224 с.
5. Wittmann G.H. Intraabdominal infections. Pathophysiology and treatment / Marcel Dekker. Inc., New York.-1991. -P.84.

## ЛЕЧЕБНО-ДИАГНОСТИЧЕСКАЯ ТАКТИКА ПРИ ТРАВМЕ ЖИВОТА

М.Д.Романов, О.В.Торгашов

Мордовский государственный университет им. Н.П.Огарева, г.Саранск

Работа посвящена проблеме совершенствования лечебно-диагностической тактики при тяжелой травме живота. Анализирован клинический материал о 230 пациентах с данной патологией, указаны причины диагностических ошибок, определена чувствительность основных методов исследования – УЗИ и видеозидоскопической диагностики; предложен алгоритм диагностики и лечения тяжелой травмы живота.

Диагностика и лечение травм живота являются одной из самых сложных проблем хирургии, интерес к этой теме не ослабевает на протяжении столетий [2]. Казалось бы, создание новой лечебно-диагностической аппаратуры, совершенствование медицинских технологий не должны оставлять «темных пятен» в данной области, тем не менее степень сложности травмы, характер повреждений, ограничение времени на постановку диагноза не исключают возможности совершения ошибок при оказании хирургической помощи пострадавшим.

Целью настоящей работы являлось совершенствование лечебно-диагностической тактики при тяжелой травме живота.

Под нашим наблюдением находилось 230 пациентов с травмой живота, из них мужчин было 198 (86,1%), женщин – 32 (13,9%). По механизму травмы распределялись следующим образом (табл. 1).

Таблица 1. Механизм травмы у больных с повреждениями живота

Механизм травмы	Количество больных	
	Абс. число	%
Падение на ровном месте с ударом о твердый предмет	16	6,9
Удар в живот предметом, в том числе:	153	66,5
тупым	74	32,2
острым	79	34,3
Автодорожные травмы	13	5,7
Падение с высоты	15	6,5
Поднятие тяжести	2	0,9
Инородные тела (в т.ч. членовредительство)	17	7,4
Огнестрельные ранения	14	6,1

Закрытая травма живота наблюдалась у 120 (52,2%), открытая – у 110 (47,8%) человек; сочетанная травма наблюдалась у 126 (54,8%) пациентов, в том числе: повреждения грудной клетки и ее органов зафиксированы у 104 (45,2%), черепно-мозговую травму имели 48 (20,9%) пострадавших.

В брюшную полость ранения проникали в 88 (80%) случаях, из них у 60 (54,5%) пациентов зафиксировано ранение внутренних органов. При закрытой травме чаще всего наблюдали повреждения печени – у 30 (27,3%), затем селезенки – у 26 (23,6%), тонкой – у 17 (15,5%) и толстой кишки – у 7 (6,4%), брыжейки тонкой кишки и большого сальника – у 9 (8,2%) пациентов. В 6 (5,5%) случаях зафиксировано повреждение желудка, в 3 (2,7%) – мочевого пузыря (табл. 2).

Таблица 2. Локализация повреждений органов брюшной полости и забрюшинного пространства при закрытой травме живота

Локализация повреждения	Количество больных	
	Абс.	%
Печень	30	25,0
Селезенка	26	21,7
Кишечник	24	20,0
Почки	17	14,2
Брыжейка тонкой кишки и большой сальник	9	7,5
Желудок	6	5,0
Мочевой пузырь	3	2,5
Крупные сосуды	2	1,7
Диафрагма	2	1,7
Поджелудочная железа и двенадцатиперстная кишка	1	0,8
Желчный пузырь	1	0,8
Всего больных:	120	100

Диагностическая программа включала: первичную хирургическую обработку ран с их ревизией (все открытые повреждения), ультразвуковое исследование – у 84, рентгенографию органов брюшной полости – у 26, лапароцентез – у 39, диагностическую лапаротомию – у 12, пункцию заднего свода влагалища – у 2 пострадавших. Каких-либо сложностей при диагностике открытой травмы живота мы не имели. Наиболее часто допускались ошибки при диагностике закрытых повреждений живота на догоспитальном этапе. Диагноз при направлении и поступлении не совпадал с заключительным в 25 случаях, из них - 12 пациентов поступили в стационар свыше 24 часов после получения травмы. Основными причинами диагностических ошибок послужили сочетанные повреждения черепа, груди, позвоночника, костей таза, алкогольное опьянение.

В последнее время получила широкое распространение видеоэндоскопическая диагностика внутрибрюшных повреждений [1]. Ценность лапароскопии состоит в возможности визуальной оценки состояния внутренних органов и структур, а недостатки – в повышенной инвазивности и ограниченных возможностях ревизии «труднодоступных» зон, трудностях диагностики центральных гематом органов, существовании определенных противопоказаний к применению данного метода. Однако, зачастую, из-за отсутствия дорогостоящей аппаратуры данная методика исключается из диагностических мероприятий, что снижает эффективность распознавания травматических повреждений и повышает количество «напрасных» лапаротомий.

При диагностике повреждений внутренних органов мы широко применяли ультразвуковое исследование (УЗИ). Главным объектом изучения при этом является кровь, излившаяся в полость брюшины и скопившаяся в зонах («акустические окна»), смежных с внутренними органами, имеющими относительно плотную поверхность (печень, почки, селезенка, наполненный мочевой пузырь).

В диагностике абдоминальных повреждений чувствительность данного метода составила 88%. Трактовка результатов исследования была затруднена у тучных больных, при значительной подкожной эмфиземе, а также на фоне растянутых газом петель кишечника. Высокая чувствительность УЗИ в отношении кровоизлияний не распространялась на паренхиматозные органы с плотными поверхностями, а также структуры забрюшинного пространства.

В целом диагностические возможности УЗИ сопоставимы с лапароцентезом, но важным преимуществом УЗИ являются неинвазивность и возможность выполнения

повторных исследований. Использование этого метода исследования позволило снять показания для применения инвазивных диагностических мероприятий у 64 пациентов с закрытой травмой живота.

Диагностическая лапаротомия произведена у 12 пациентов, эффективность ее составила 91,6% (в 1 случае выявлена кровь в брюшной полости в количестве до 50 мл, однако при ревизии источник кровотечения не обнаружен). Лапароцентез у 1 больного оказался неэффективным (кровь и патологическая жидкость не аспирированы из брюшной полости, впоследствии установлен двухмоментный разрыв селезенки).

На основании проведенных исследований предлагаем следующий алгоритм диагностики и лечения при тяжелой травме живота. При неустойчивой гемодинамике сразу после завершения реанимационной помощи или ее элементов необходимо приступить к физикальному обследованию. Параллельно выполняются УЗИ органов брюшной полости, плевральной полости, рентгенография груди, живота, таза, необходимые для выявления объемных образований, внутриполостных скоплений крови, костных повреждений, наличия инородных тел. После введения назогастрального зонда и катетера в мочевой пузырь при отсутствии патологических примесей в содержимом исследуемых органов выполняется лапароцентез. Получение через катетер из брюшной полости 10 мл крови и более служит показанием к экстренной лапаротомии. В случае отрицательного результата лапароцентеза необходим энергичный поиск внебрюшинных источников внутренних кровоизлияний, альтернативной причины шока.

Учитывая актуальность данной проблемы в связи с высокой частотой травм живота и опасностью для жизни пострадавших, проведение мероприятий по диагностике и лечению должно проводиться в полном объеме и четкой последовательности, в кратчайшие сроки, что позволит существенно снизить количество ошибок и улучшить результаты лечения.

#### *Литература*

1. Руппель Г.Г., Лазарь А.М., Тарабарин С.А. Диагностическая лапароскопия при повреждениях живота // Хирургия. – 1997. - №6. – С. 26-28.
2. Чернышев В.Н. Острый перитонит. Повреждения живота. – Самара: Самарский Дом печати, 2000. – С. 86-159.

УДК 616.137-002-08

## **СПОСОБ РЕВАСКУЛЯРИЗАЦИИ НИЖНИХ КОНЕЧНОСТЕЙ У БОЛЬНЫХ С ДИФFUЗНОЙ ОБЛИТЕРАЦИЕЙ ПОДКОЛЕННО-БЕРЦОВОГО АРТЕРИАЛЬНОГО СЕГМЕНТА**

В. Г. Самодай, Ю. А. Пархисенко, А. И. Моренко, А. А. Иванов, Е. А. Азаров, Н. А. Яценко

*Воронежская государственная медицинская академия  
Воронежская областная клиническая больница*

В клинике госпитальной хирургии ВГМА им. Н.Н.Бурденко предложена методика хирургического лечения критической ишемии нижней конечности у пациентов с диффузными окклюзирующими поражениями ее периферических артерий. Представленная техника позволяет сочетать эффекты прямой и не прямой реваскуляризации конечности и спасти ее от ампутации в тех ситуациях, когда традиционное шунтирование магистрального кровотока нельзя выполнить ввиду

**значительной редукции дистального артериального русла. Комбинированная реваскуляризация нижней конечности позволяет решить проблему некротически измененной стопы, получить хорошие и стойкие функциональные результаты.**

Хроническими облитерирующими заболеваниями артерий нижних конечностей, по данным А.В. Покровского, страдает более 3% населения. При этом количество больных с тяжелой ишемией пораженной конечности достаточно велико – 600-800 человек на 1 млн. жителей [1,2,4,5,10]. Считается, что даже на фоне самого современного лечения около 25% больных с критической ишемией потребуются высокая ампутация, при которой смертность достигает 10-40% [2,6,11]. Поскольку при критической ишемии особенно часто имеется дистальная форма поражения артериального русла, перспективы традиционного хирургического вмешательства (эндартерэктомия, шунтирование), а также рентгенэндоваскулярной дезоблитерации сосудов у таких больных весьма ограничены [5,6]. Особенно сложной остается группа больных с “этажными” окклюзиями артерий нижних конечностей. Если при диффузном поражении артерий голени и стопы имеется фрагмент берцовой артерии, пригодный для анастомозирования, всегда возникает желание произвести прямую реваскуляризацию ишемизированной нижней конечности. Однако недостаточный объем оставшейся артериальной сети и имеющаяся, вследствие этого, высокая периферическая резистентность обрекают шунтирование на неудачу. Различные попытки «разгрузить» шунт через артерио-венозную фистулу, по данным многих авторов, не отличаются большой эффективностью [4,7,10]. В то же время, непрямая реваскуляризация нижней конечностей выполняется чаще всего при тотальной облитерации ее дистального артериального русла [8,9]. Мы попытались объединить возможности прямой и непрямой реваскуляризации для спасения терминально ишемизированной нижней конечности при условии сохранности хотя бы небольшого берцового артериального сегмента.

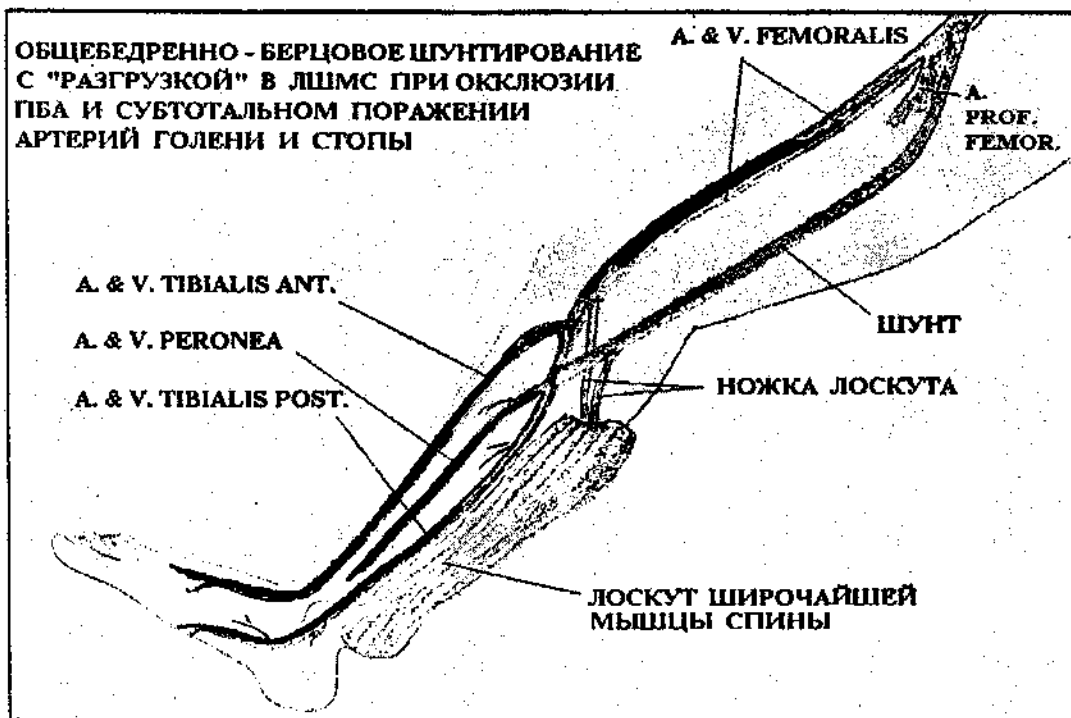
**Цель исследования.** Улучшение результатов лечения больных с критической ишемией нижних конечностей при «этажном» поражении инфраингвинальных артерий.

**Материал и методы.** Для больных с диффузным поражением артерий нижних конечностей в стадии критической ишемии в клинике госпитальной хирургии ВГМА предложен метод комбинированной реваскуляризации (патент на изобретение №2149586 по заявке №98109286/14 от 14.10.99). Суть его в том, чтобы «разгрузить» шунт, обеспечивающий прямую реваскуляризацию нижней конечности через оставшийся фрагмент редуцированного артериального русла, в лоскут широчайшей мышцы спины (ЛШМС), для которого шунт становится источником питания, что обеспечивает еще и непрямую реваскуляризацию конечности. Таким образом, кровообращение в оперируемой конечности частично компенсируется непосредственно после вмешательства, а затем продолжает улучшаться в процессе интеграции сосудистых систем аутотрансплантата и ишемизированного сегмента конечности. В свою очередь, работа шунта гарантирована адекватным объемным кровотоком, который обеспечивается включением в перфузию артериальной системы лоскута (рис. 1).

В клинике госпитальной хирургии ВГМА на базе отделений микрохирургии и сосудистой хирургии Воронежской ОКБ в период с 1990 по октябрь 2002 года произведено 28 оперативных вмешательств, целью которых являлась комбинированная реваскуляризация нижней конечности у больных с III-IV стадией ее ишемии по Фонтейну-Покровскому. Анастомозирование сосудов лоскута и формирование дистального анастомоза шунта производили с использованием микрохирургической техники. В тех случаях, когда у пациентов имелись обширные

некротические изменения стопы ишемизированной конечности, пластику культы стопы после некрэктомии производили ЛШМС.

Рис. 1



**Результаты исследования.** Результаты оперативных вмешательств оценивали в динамике по следующим критериям: лодыжечно-плечевому индексу регионарного систолического давления (ЛПИ), напряжению кислорода на стопе (транскутанная оксиметрия -  $Tc pO_2$ ), проксимально-дистальному температурному градиенту (ПДТГ), ежегодному проценту сохраненных от ампутации конечностей.

Результаты мониторинга критериев кровообращения в оперированной нижней конечности у пациентов с диффузной облитерацией ее артериального русла представлены в табл. 1.

Также необходимо отметить динамику редукции болевого синдрома в послеоперационном периоде. Как правило, боли в покое купировались непосредственно после операции (эффект прямой реваскуляризации), а затем постепенно увеличивалась дистанция безболевого ходьбы. Причем такая тенденция наблюдалась и в отдаленные сроки наблюдения, что, вероятно, связано с эффектом не прямой реваскуляризации, который обеспечивается включением в шунт ЛШМС.

Таблица 1. Динамика ЛПИ,  $Tc pO_2$  и ПДТГ у пациентов, перенесших комбинированную реваскуляризацию нижней конечности ( $n = 24$ ;  $p < 0,01$ )

Критерий	Срок наблюдения			
	До операции	1 мес после операции	6 мес после операции	3 года после операции
ЛПИ	$0,32 \pm 0,04$	$0,75 \pm 0,09$	$0,91 \pm 0,03$	$0,93 \pm 0,05$
$Tc pO_2$ мм рт.ст	$6,0 \pm 3,2$	$34,2 \pm 3,7$	$52,7 \pm 2,7$	$57,1 \pm 3,5$
ПДТГ °С	$7,8 \pm 0,3$	$7,8 \pm 0,3$	$2,0 \pm 0,3$	$1,3 \pm 0,2$

В группе больных, перенесших комбинированную реваскуляризацию, в сроки наблюдения до 5 лет ампутировано 2 конечности (8%) у пациентов, продолжавших злостное курение и злоупотреблявших алкоголем.

**Заключение.** Таким образом, при «этажных» поражениях артерий нижних конечностей с диффузной облитерацией артерий голени и стопы, когда при традиционном шунтировании имеется высокий риск тромбоза байпаса, мы считаем необходимым производить микрохирургическую комбинированную реваскуляризацию нижней конечности, рекомендуя данную операцию как метод выбора.

### *Литература*

1. Абалмасов К.Г., Морозов К.М. Окклюзирующие поражения артерий дистального русла. Проблемы диагностики и лечения (Часть 1) // *Анналы хирургии*. - 1997. - № 4. - С.21-25.
2. Абалмасов К.Г., Морозов К.М. Окклюзирующие поражения артерий дистального русла. Проблемы диагностики и лечения (Часть 2) // *Анналы хирургии*. - 1997. - № 5. - С.21-25.
3. Ангиопластика излучением эксимерного лазера в лечении больных с окклюзиями периферических артерий / А.В.Покровский, В.Н.Дан, Ю.Д.Вольнский и др. // *Новое в лазерной медицине и хирургии (Материалы международ. конф.)*, 8-18 марта 1991г. - М., 1991. - С.101-105.
4. Говорунов Г.В., Троицкий А.В., Паршин П.Ю. Выбор способов и результаты хирургического лечения больных с критической ишемией нижних конечностей // *Ангиология и сосудистая хирургия*. - 1995. - №1. - С.24-27.
5. Покровский А.В., Дан В.Н., Чупин А.В. Артериализация венозной системы стопы в лечении критической ишемии нижней конечности при окклюзии дистального артериального русла // *Ангиология и сосудистая хирургия*. - 1996. - № 4. - С.73.
6. Рентгеноэндоваскулярная дилатация в сочетании с реконструктивными операциями у больных с окклюзионными заболеваниями артерий нижних конечностей / В.В.Кунгурцев, М.Д.Дибиров, А.Н.Пицита и др. // *Материалы международ. симпозиума по сосудистой и эндоваскулярной хирургии*, 26-27 сент. 1991г. - Алма-Ата, 1991. - С.192-193.
7. Способ лечения ишемии дистальных отделов конечностей: А.с 1353434 А 1 СССР, МКИ А 61 В 17/00 /Н.Ф.Дрюк, Ю.С.Лисайчук, С.П.Галич и др.; Киевск. НИИ клинической и экспериментальной хирургии. - 3830872/28-14; Заявл. 27.12.84; Оpubл. 23.11.87; Бюл.№ 43.
8. Способ лечения хронических окклюзий периферических артерий нижних конечностей: А.с. 1012890 А СССР, МКИ А 61 В 17/00, Э.П.Думпе, Г.В.Говорунов, Д.С.Добронравов и др.; 2-й Моск. Гос. Мед. ин-т им. Н.И.Пирогова. - 3311719/28-13; Заявл. 02-07.81; Оpubл. 23.04.83; Бюл. № 15.
9. Способ хирургического лечения окклюзирующих заболеваний периферических артерий нижних конечностей: патент на изобретение № 2149586 Заявл. 20.05.98; Оpubл. 27.05.00; Бюл. № 15. В.Г.Самодай, А.А.Иванов.
10. A new "closed" in situ vein bypass technique results in a reduced wound complication rate / L.C. van Dijk, H. Van Urk, N.A. du Bois et al. // *Eur. J. Vasc. Endovasc. Surg.* - 1995. - Vol.10, №2. - P.162-167.
11. Arteriovenous revascularization for lower limb salvage in unreconstructible arterial occlusive disease (long-term outcome) / F.Lengua, R.Cohen, B.L.Huillier, J.M.Buffet // *Vasa*. - 1995. - Vol.24, № 3. - P.261-269.

*УДК 616.718.42-001.5*

## **КЛИНИЧЕСКИЕ АСПЕКТЫ ОПЕРАТИВНОГО ЛЕЧЕНИЯ МЕДИАЛЬНЫХ ПЕРЕЛОМОВ ШЕЙКИ БЕДРЕННОЙ КОСТИ**

**Н.Н.Таковой, Д.Ю.Коршунов**

*Смоленская государственная медицинская академия*

Проведен клинический анализ 229 случаев металлоостеосинтеза медиальных переломов шейки бедренной кости с изучением у 25,3% оперированных отдаленных результатов. Полученные результаты позволяют рекомендовать остеосинтез как один из методов лечения этих переломов.



Медиальные переломы шейки бедренной кости (МПШБК) представляют актуальную медицинскую и социальную проблему, обусловленную их высокой частотой – до 22% в структуре переломов у лиц пожилого и старческого возраста [6], а также неудачными исходами оперативного и консервативного лечения, достигающими 80,4% [5]. Переломы данной локализации, в подавляющем большинстве случаев, наблюдаются в пожилом и старческом возрасте. Так, по данным ВОЗ, в 1992 году на земном шаре зарегистрировано 1,7 млн. переломов шейки бедра и вертельной области, причем около 95% больных миновали 50-летний рубеж [1]. В г. Смоленске более 92 тыс. жителей, перешагнувших пенсионный возраст, потенциально входят в эту группу риска. Сопутствующие заболевания у лиц данной категории приводят к тому, что 30% пострадавших с МПШБК умирают в течение полугода после травмы, а 50% остальных становятся глубокими инвалидами [2].

Нарушения кровоснабжения отломков при МПШБК [4], выраженный остеопороз приводят к несращению переломов, формированию ложных суставов и аваскулярным изменениям головки бедренной кости у 48% пострадавших с МПШБК [3].

Более чем вековой опыт оперативного лечения МПШБК окончательно не решил все вопросы этой сложной проблемы.

Учитывая вышеизложенное, нами проведен ретроспективный анализ 229 наблюдений оперативного лечения МПШБК, что составляет 77,1% от всех пациентов, госпитализированных с данной патологией в клинику травматологии КБСМП г.Смоленска за пять последних лет (1997-2001 гг.). Среди оперированных преобладали лица женского пола – 149 (65,1%), мужчин было 80 (34,9%). По возрасту больные распределились следующим образом: до 50 лет – 21 (9,2%), 50-59 лет – 49 (21,4%), 60-74 года – 84 (36,7%), 75-89 лет 67 (29,2%) и старше 90 лет – 8 (3,5%). Как видно из приведенных данных, основной контингент оперированных больных составили лица старше 50 лет – 208 (90,8%). Несколько чаще наблюдались левосторонние переломы – 127 (55,4%), правосторонние у 102 (44,6%). В первые шесть часов после травмы госпитализировано 116 (50,6%) пострадавших, от 7 до 24 часов – 53 (23,1%), позже суток – 60 (26,3%). Случаи поздней госпитализации обусловлены как несвоевременным обращением пострадавших за медицинской помощью, так и диагностическими ошибками на догоспитальном этапе.

При госпитализации всем больным проводилось клиническое обследование, рентгенография тазобедренного сустава и грудной клетки. В 7 (3,1%) случаях для верификации диагноза была использована компьютерная рентгеномография. На основании рентгенологического исследования определяли локализацию перелома на протяжении шейки бедра, а также характер плоскости излома, что во многом определяло тактику предстоящего оперативного вмешательства. Субкапитальные переломы наблюдались у 152 (66,4%), трансцервикальные – у 49 (21,4%), базальные – у 28 (12,2%) пациентов. Аддукционные переломы встретились у 203 (88,6%), абдукционные – у 26 (11,4%) пострадавших.

При поступлении осуществлялась местная анестезия перелома с декомпрессией тазобедренного сустава путем удаления гематомы. Организовывалось скелетное вытяжение на шине Белера с репозицией отломков в палате. Назначались дополнительные методы обследования и консультации смежных специалистов для уточнения характера сопутствующих заболеваний. Общесоматические сопутствующие заболевания диагностированы у 186 (81,2%) человек, патология со стороны сердечно-сосудистой и легочной систем – у 159 (69,4%), сахарный диабет – у 24 (10,5%), прочие – у 46 (20,1%) больных. Тяжесть сопутствующей патологии и необходимость ее коррекции у 49 (21,4%) пациентов оказали существенное влияние на сроки операции, выбор анестезиологического пособия и способ фиксации перелома.

Оперативное вмешательство проведено в следующие сроки после травмы: до 7 суток у 43 (18,8%), от 7 до 14 дней – у 169 (73,8%), позже 14 дней – у 17 (7,4%) больных. Принцип оперативного лечения МПШБК – «чем раньше – тем лучше» в наших условиях не всегда выполним из-за сопутствующей патологии, препятствующей проведению адекватного обезболивания и требующей медикаментозной коррекции, а также ряда не решенных организационных вопросов. Это и явилось причиной того, что только 18,8% больных оперированы на протяжении первой недели. Операции выполнялись на ортопедическом операционном столе, преимущественно под перидуральной – 129 (56,3%), проводниковой – 64 (27,9%) анестезией. Другие виды обезболивания применены у 36 (15,8%) пациентов.

Операция, наиболее щадящим «закрытым методом», была выполнена 223 (97,4%) пациентам. В 6 (26%) случаях, где не удалось закрыто репонировать отломки на операционном столе, прибегли к «открытому методу». Для стабильного остеосинтеза по показаниям, а также исходя из реального наличия фиксаторов, компрессирующие спонгиозные винты применялись в 154 (67,2%), конструкция «Лилия» – в 59 (25,8%), 3-лопастный гвоздь ЦИТО – в 11 (4,8%), пучок спиц – в 5 (2,2%) случаях. При субкапитальных переломах с выраженным остеопорозом делался трансартикулярный остеосинтез. В 11 (4,8%) наблюдениях, при поздних сроках оперативного вмешательства, дополнительно осуществлялась костная аутопластика трансплантатом, взятым из малоберцовой кости. По ходу операции в среднем делалось 7 рентгеновских снимков. Длительность вмешательства колебалась в интервале от 50 минут до 3,5 часов. Дополнительные средства внешней иммобилизации – «деротационный сапожок» – использовались в единичных случаях.

В послеоперационном периоде осуществлялся индивидуальный подход с учетом состояния больных и техническими особенностями вмешательства, стремясь максимально активизировать пациентов. За время нахождения в стационаре только часть больных (1/3) способна освоить технику ходьбы на костылях без опоры на поврежденную конечность. Дозированная нагрузка рекомендовалась им спустя 2 месяца после операции, остальным – критерием допустимой нагрузки были болевые ощущения в тазобедренном суставе.

После операций зарегистрированы следующие осложнения: нагноение раны – 7 (3,1%), миграция конструкций – 8 (3,5%), пролежни – 9 (3,9%), лимфостаз и флеботромбозы – 16 (6,9%), пневмонии – 14 (6,1%), прочие – 12 (5,2%). Послеоперационная летальность составила 2,6%. Причинами смерти оперированных больных были: острая сердечно-сосудистая недостаточность и пневмонии у 5, тромбоз легочной артерии – у 1. Средний койко-день был равен 36.

В отдаленные сроки (от 1 до 4 лет) обследовано 58 (25,3%) больных. Из них 15 – на дому. Хорошие результаты с восстановлением опорной и двигательной функции конечности отмечены – у 12, удовлетворительные – у 35, неудовлетворительные – у 11 пациентов. Неудовлетворительные исходы были обусловлены образованием ложного сустава шейки бедра – у 3, аваскулярными изменениями головки бедренной кости с выраженными признаками коксартроза – у 8 больных. Все они оперированы ранее по поводу субкапитальных переломов шейки бедра. Субъективная оценка: довольны результатами операции – 42, не довольны – 16.

#### **Заключение**

1. Большинству больных с медиальными переломами шейки бедренной кости показано оперативное лечение.
2. Применяемая в клинике тактика оперативного лечения больных с МПШБК позволяет в большинстве случаев получить хорошие и удовлетворительные результаты, улучшить качество жизни лицам пожилого и старческого возраста.

3. Улучшение результатов оперативного лечения МПШБК может быть реально достигнуто внедрением современных технологий остеосинтеза.

### *Литература*

1. Аврунин А.С., Корнилов Н.В., Суханов А.В., Емельянов В.Г. Формирование остеопоротических сдвигов в структуре костной ткани. – СПб.: Изд-во «Ольга», 1998. – 68с.
2. Лазарев А.Ф., Николаев А.П., Солод Э.И. Альтернативные методы оперативного лечения переломов проксимального отдела бедренной кости у пациентов пожилого и старческого возраста // Материалы Конгресса травматологов-ортопедов России с международным участием. – Ярославль. – 1999. – С.466-467.
3. Летников А.Н. Клинические наблюдения открытого остеосинтеза переломов шейки бедра винтами // Материалы Конгресса травматологов-ортопедов России с международным участием. – Ярославль. – 1999. – С.469-470.
4. Ролик А.В. Технология хирургического лечения внутрисуставных переломов шейки бедренной кости // Материалы международного Конгресса «Человек и его здоровье. Травматология, ортопедия, протезирование, биомеханика, реабилитация инвалидов». – СПб. – 1997. – С.75.
5. Сабодашевский В.И., Сабодашевский В.В., Сабодашевский О.В. Эндопротезирование при ложных суставах шейки бедренной кости // там же. – С.78.
6. Шаповалов В.М., Татеосов Г.И. Вопросы хирургической тактики при оперативном лечении медиальных переломов шейки бедренной кости // Состояние и перспективы развития военной травматологии и ортопедии: Труды Военно-медицинской Академии. – Т.248. – СПб., 1999. – С.450-458.

УДК 616.718-001.5-089.84

## **ЛЕЧЕНИЕ ВРОЖДЕННЫХ И ПРИОБРЕТЕННЫХ ДЕФОРМАЦИЙ, УКОРОЧЕНИЙ И ПОСТТРАВМАТИЧЕСКИХ ДЕФЕКТОВ ДЛИННЫХ КОСТЕЙ НИЖНИХ КОНЕЧНОСТЕЙ ПО ИЛИЗАРОВУ**

Д.И.Фаддеев

*Смоленская государственная медицинская академия*

Обобщен опыт удлинения на 5-20 см 26 бедер и 44 голеней у 56 и замещения посттравматических дефектов от 5 до 24 см 5 бедер и 25 голеней у 30 пострадавших чрескостным дистракционным методом Г.А. Илизарова. Положительные результаты у 85 (98,8%) из 86 свидетельствуют о высокой эффективности метода.

Установление академиком Г.А. Илизаровым факта исключительной потенции костной ткани у взрослого человека к росту, зарегистрированное как открытие, явилось крупнейшим событием в ортопедии XX века. Считавшаяся наиболее регидной и неспособной после замыкания ростковых зон к росту, костная ткань, наконец, получила условия для раскрытия своих потенциальных возможностей. Теоретической базой разработки метода дистракционного остеосинтеза является открытие Г.А.Илизаровым биологического закона, согласно которому натяжение растяжением является фактором, возбуждающим и поддерживающим генез мягких и костной тканей [3]. Это позволило резко повысить эффективность лечения целого ряда врожденных и приобретенных патологических состояний опорно-двигательной системы. Так метод чрескостного дистракционного остеосинтеза (ЧДО) прочно завоевал ведущее место в ряду методов реабилитации больных с укорочениями и деформациями нижних конечностей [1, 2, 4, 7, 8, 10].

Применение его при замещении посттравматических дефектов длинных трубчатых костей позволило значительно улучшить результаты их лечения [5, 6, 9, 12].

В клинике кафедры травматологии, ортопедии с ВПХ Смоленской медицинской академии с 1979 года нами внедрены и применяются все основные способы исправления деформаций, укорочений и восполнения посттравматических дефектов нижних конечностей, разработанных Г.А.Илизаровым и его учениками. И хотя в области нет ни одного ортопедического отделения взрослых, лечение этих больных проводится на кафедре, несмотря на то, что она базируется в городской больнице скорой медицинской помощи, по статусу занимающейся лечением острой травмы.

Целью данного сообщения является обобщение результатов удлинения, исправления деформаций и замещения костных дефектов длинных костей нижних конечностей по Илизарову у 86 больных в возрасте от 5,5 до 58 лет за период с 1979 по 2001 годы.

Удлинение нижних конечностей продолжает оставаться одним из основных разделов проблемы ортопедического лечения врожденных и приобретенных заболеваний длинных трубчатых костей. Укорочения конечностей у 14 из 56 больных сопровождалось выраженными деформациями. Среди пострадавших этой группы преобладали (73%) женщины.

Удлинение голени и бедра от 4 до 5 см произведено 16, от 5 до 10 см – 26, от 10 до 15 см – 18, от 15 до 20 см – 1, свыше 20 – 2 больным. Устранение деформаций обеих голеней с удлинением от 7 до 14 см произведено 12-ти, обоих бедер – 1 больной. Исправление сложной деформации нижних конечностей с анкилозом голеностопного и коленного суставов в порочном положении и укорочением 18 см – 1 больному [10]. Именно при сочетании деформаций с укорочением в полной мере выявились несомненные преимущества Илизаровского метода, обеспечивающего одновременное устранение укорочения и деформации [4].

Таблица 1. Удлинение нижних конечностей у 56 больных по сегментам

Сегмент конечности	Количество	
	операций	больных
Голень	43	31
Бедро	25	23
Бедро + голень	2	1
ВСЕГО:	70	56

Всего, как видно из таблицы 1, чрескостный остеосинтез с удлиняющей остеотомией произведен на 70 сегментах: голени (43), бедре (25), бедре и голени (2). Кроме того, произведено еще 4 удлиняюще-корректирующие остеотомии в аппарате: этапные бедра (3) и повторная голени (1).

Удлиняющая и корректирующая остеотомии производились лишь после наложения аппарата Илизарова с точной центрацией и прочной фиксацией удлиняемой кости из небольшого (позволяющего лишь ввести долото) разреза. Этим достигались полное обездвиживание и прочная фиксация остеотомированных фрагментов без малейшего их смещения по отношению друг к другу. Плоскость остеотомии зависела от ее локализации, сопутствующих укорочению деформаций и стоящих перед хирургом клинических задач. При правильной оси предпочтение отдавалось поперечной и косой, при выраженной деформации – шарнирной с выпуклостью, обращенной дистально.

Начало distraction через 1 неделю после остеотомии метафиза и 1,5-2 недели – диафиза. При двусторонних деформациях и укорочениях вмешательства производились с месячным интервалом. Возможность ранней активации в период distraction позволила большинству оперированных проводить продолжительный период лечения в

амбулаторных условиях. У всех раны зажили первичным натяжением. При остеотомиях голени больные начинали ходить на 2-й день, бедра – на 5-6-й день после операции. Полная нагрузка на ногу в аппарате достигалась к 1-1,5 месяцам.

Послеоперационные осложнения отмечались у 10 (11,6%) больных: прорезывание мягких тканей в верхней трети бедра (5), переломы спицы с упорной площадкой (5) и переломы регенерата большеберцовой кости с одной стороны при удлинении обеих голеней (1).

Все они не повлияли на окончательный благоприятный результат лечения и у всех 56 его закончивших достигнуто восстановление длины конечностей, опорной и двигательной функции.

Другую группу составили 30 больных с посттравматическими дефектами бедра (5) и голени (25) после открытых (23), огнестрельных (6) переломов, либо вследствие утраты костных фрагментов в момент травмы (5), а чаще (25) в результате остеонекротомии из-за развития остеомиелита. У них замещения дефекта костного вещества протяженностью от 5 до 24 см достигнуто с помощью ЧДОАИ с последующей остеотомией одного (у 28) или двух (у 2) фрагментов кости, произведенной в поперечном направлении из небольшого разреза. Начало distraction по  $\frac{1}{4}$  оборота 4 раза в сутки – через 2 недели после остеотомии. Раны у всех зажили первичным натяжением. Нагрузка через 1-2 недели с доведением ее до полной к 1,5-2 месяцам после операции. У большинства (25 или 83,3%) сращение достигнуто без обнажения концов отломков. Однако у 5 больных потребовалось вмешательство в области концов обнаженных отломков из-за рубцов, препятствующих точному сопоставлению и контакту (3), секвестра на фоне отломков (1) и перелома в месте их сращения после снятия аппарата (1).

Осложнения в этой группе больных возникли у 8 (26,7%), перенесших остеомиелит, и были связаны в основном (у 6) с обострением инфекции. Лишь у 2-х они заключались в разрыве регенерата большеберцовой кости после резко сброшенной самим больным distraction (1) и переломе на фоне сросшейся культи бедра с большеберцовой костью после экзартикуляции 24 см дистальной половины бедра (1) при остеомиелите и замещении дефекта по Илизарову при падении сразу после снятия аппарата [9, 11]. Последнему больному произведен чрескостный реостеосинтез с повторной остеотомией по перестроившемуся регенерату для ликвидации образовавшегося укорочения 8 см (после внедрения культи бедра в центральной метафиз большеберцовой кости). Достигнуто сращение с прочным анкилозом в функционально выгодном положении при укорочении 2 см. У остальных 6 больных - наблюдалось обострение остеомиелита (5) и спицевой остеомиелит (1), купированные после секвестрэктомии. Ремонт аппарата потребовался у 8 из 30 оперированных с костными дефектами.

У всех больных, кроме одного, достигнуто восполнение дефекта с полным сохранением опорной функции конечности. У одного – анкилозирован коленный сустав, в то время как у всех остальных сохранены движения в смежных суставах. Ограничение движение на 15-25° отмечались у 7 больных в голеностопном суставе после замещения больших (свыше 8 см) дефектов большеберцовой кости. Ампутация через 3 года после травмы (открытый IV тип по Каплану-Марковой перелом голени с последующим некрозом  $\frac{3}{4}$  ее кожных покровов, подкожной клетчатки, значительной части мышц, некр- и остеонекротомии 18 см большеберцовой кости с последующим полным замещением костного дефекта по Илизарову) произведен одному больному в связи со слоновостью стопы и голени и функциональной непригодностью конечности. В последующем больной протезирован.

## Заключение

Полученные результаты у всех больных (кроме одного, с ампутацией), закончивших лечение по поводу укорочений (42), их сочетания с деформациями (14) и посттравматических дефектов костей (30) нижних конечностей, свидетельствуют о высокой эффективности и целесообразности дальнейшего применения и более широкого внедрения несвободной костной пластики по Илизарову в лечебных учреждениях Смоленской области. Эти методики следует считать незаменимыми при укорочениях и посттравматических дефектах нижних конечностей, особенно - в условиях инфекции.

## Литература

1. Абдуразаков У.А., Комник В.Р., Хахалев Е.М., Мороз Е.В., Зачнойко В.П. Лечение деформаций, контрактур и укорочений конечностей у детей методом Илизарова // Метод Илизарова: теория, эксперимент, клиника: Тез. докл. Всесоюзн. конф. с участием иностранных специалистов, посвящ. 70-летию Г.А. Илизарова и 40-летию разработанного им метода чрескостного остеосинтеза. - Курган, 1991. - С.174-176.
2. Введенский С.П., Гольцов Ю.А., Сальников С.С., Точилина Н.Б., Сизова К.И. Чрескостный компрессионно-дистракционный остеосинтез по Илизарову в детской травматологии - ортопедии // Метод Илизарова: теория, эксперимент, клиника: Тез. докл. Всесоюзн. конф. с участием иностранных специалистов, посвящ. 70-летию Г.А. Илизарова и 40-летию разработанного им метода чрескостного остеосинтеза. - Курган, 1991. - С.253-255.
3. Илизаров Г.А. Открытие, позволяющее управлять ростом и регенерацией тканей // Вопросы изобретательства. - 1989. - № 4 - С.11-12.
4. Илизаров Г.А., Зырянов С.Я. Коррекция деформаций сегментов нижней конечности с одновременным ее удлинением по Илизарову // Метод Илизарова: теория, эксперимент, клиника: Тез. докл. Всесоюзн. конф. с участием иностранных специалистов, посвящ. 70-летию Г.А. Илизарова и 40-летию разработанного им метода чрескостного остеосинтеза. - Курган, 1991. - С.387-389.
5. Кузьменко В.В., Скороглядов А.В., Гудков В.С. Компрессионно-дистракционный остеосинтез в лечении дефектов костей и укорочений нижних конечностей // Гений ортопедии. - 1996. - № 2-3. - С.44-45. Специальный выпуск, посвященный 25-летию РНЦ. - «ВТО».
6. Куфтырев Л.М., Борзунов Д.Ю., Пожарищенская К.Э. Реабилитация детей и подростков с обширными дефектами большеберцовой кости // Актуальные вопросы детской травматологии и ортопедии: Сб. тез. докл. конф. детских травматол.-ортопед. России. - Москва, 2001. - С.99-100.
7. Попков А.В., Оперативное удлинение нижних конечностей по Илизарову у взрослых больных // Вопросы чрескостного остеосинтеза по Илизарову, эксперимент.-теоретич. и клиническое обоснование новых способов диагностики и лечения ортопедотравматических больных: Сб. науч. работ, вып. 15. Курган, 1990. - С.52-59.
8. Стаматин С.И., Якунина Л.Н. Использование эффекта Илизарова при удлинении конечностей // Метод Илизарова: теория, эксперимент, клиника: Тез. докл. Всесоюзн. конф. с участием иностранных специалистов, посвящ. 70-летию Г.А. Илизарова и 40-летию разработанного им метода чрескостного остеосинтеза. - Курган, 1991. - С.326-328.
9. Фаддеев Д.И. Несвободная костная пластика по Илизарову при удлинении, исправлении деформаций и замещении посттравматических дефектов длинных трубчатых костей нижних конечностей // Сб. науч. трудов «Пластическая хирургия в травматологии и ортопедии». - Санкт-Петербург, 1995. - С.52-54.
10. Фаддеев Д.И. Результаты ликвидации укорочения 18 см и порочных по положению голени у больного с анкилозом коленного и голеностопного суставов, разрушением головки бедра и вертлужной впадины после гематогенного остеомиелита и сепсиса // Гений ортопедии. - 1995. - №2. - С.67-70.
11. Фаддеев Д.И. Результат замещения по Илизарову 24 см дистальной половины бедренной кости после ее экстирпации по поводу посттравматического остеомиелита // Гений ортопедии. - 1995. - № 2. - С.70-72.
12. Шевцов В.И., Макушин В.Д., Куфтырев Л.М. Дефекты костей нижней конечности. - Курган, 1996. - 502с.

## МНОГОЛЕТНИЙ ОПЫТ ЛЕЧЕНИЯ НЕСРОСШИХСЯ ДИФАЗАРНЫХ ПЕРЕЛОМОВ, ЛОЖНЫХ СУСТАВОВ И ДЕФЕКТОВ КОСТЕЙ ПРЕДПЛЕЧЬЯ ВНУТРИКОСТНЫМ И ЧРЕСКОСТНЫМ ОСТЕОСИНТЕЗОМ С КОСТНОЙ АУТОПЛАСТИКОЙ

Д.И. Фаддеев

Смоленская государственная медицинская академия

Опыт 351 стабильного внутрикостного (280) и чрескостного (71) остеосинтеза в сочетании, в большинстве случаев (75,5%) с костной аутопластикой у 251 больного с различными формами несращения костей предплечья, обеспечившими сращение у 94,3% оперированных, свидетельствует, что наилучшими являются методы, обеспечивающие неподвижное соединение и контакт плотно сопоставленных отломков с одновременной стимуляцией костной регенерации.

Наиболее тяжелым и частым осложнением диафизарных переломов костей предплечья продолжает оставаться их несращение и образование ложных суставов. Эффективным методом их лечения на протяжении более 30 лет остается сочетание внутрикостного стабильного металлоостеосинтеза с костной аутопластикой [8, 13, 16, 17].

Высоко эффективен и закрытый чрескостный остеосинтез аппаратом Илизарова (ЗЧОАИ), применяющийся последние 25 лет [2, 3, 6, 7, 9, 10, 11, 17, 18]. Особыми преимуществами перед погружным он обладает в условиях гнойной инфекции при наличии костного дефекта [5, 12, 19].

В последнее десятилетие в арсенал методов лечения посттравматических дефектов длинных трубчатых костей (ДТК) вошла свободная костно-мягкотканная пластика на сосудисто-нервной ножке [1, 4] в сочетании с ЗЧОАИ.

Таблица 1. Характер несращения и методы фиксации костных отломков у 251 оперированного

Метод фиксации	Характер несращения			ИТОГО
	Несросшийся перелом	Ложный сустав	Дефект-псевдоартроз	
Внутрикостный	49	103	28	280
Чрескостный остеосинтез	22	36	13	71
<b>ВСЕГО:</b>	<b>71</b>	<b>139</b>	<b>41</b>	<b>351</b>

Целью настоящего сообщения является подведение итогов более чем тридцатилетнего применения внутрикостного металлоостеосинтеза, в большинстве случаев сочетавшегося с костной пластикой и двадцатилетнего опыта ЗЧОАИ у 251 больного. Характер несращения и методы фиксации отломков представлены в табл.1, из которой видно, что несросшиеся диафизарные переломы были на 71-й, ложные суставы – на 139 и дефекты-псевдоартрозы на 41 кости предплечья.

Из них 169 операций внутрикостного металлоостеосинтеза с костной пластикой произведено в Ленинградском НИИТО им. Р.Р. Вредена в процессе выполнения диссертации до 1969 года, а остальные составили личные наблюдения последующих лет.

Несращения чаще (57%) располагались в средней трети, реже (35%) в дистальной и лишь изредка (8%) в проксимальной трети диафиза. Несращение обеих костей имелось у 39%, локтевой – у 36% и лучевой – у 25% оперированных, большинство (66%) из которых до госпитализации безуспешно подвергались оперативному лечению, многие (19%) – неоднократно. Преобладали мужчины, преимущественно молодого (от 20 до 40 лет) возраста.

Большинство (265 или 75,5%) операций составило сочетание внутрикостного остеосинтеза стержнями Богданова (143), Кюнчера (37), компрессирующим штифтом-шурупом [14] Фаддеева (85). Последний применялся исключительно на локтевой кости, отломки которой имеют тенденцию к расхождению, с целью предотвращения последнего. В качестве биостимулятора костной регенерации в подавляющем большинстве (233 или 87,9%) внутрикостных остеосинтезов применены губчатые трансплантаты из крыла подвздошной кости и лишь в 27 – либо из малоберцовой (13) или гребня большеберцовой (14) кости. Последние (из большеберцовой) не применяются нами более 20 лет. Отрицательное отношение к ним, помимо более медленной ассимиляции по сравнению с другими, объясняется возможностью образования «лоозоровской зоны перестройки» в месте их взятия, от «усталости» кости из-за ее ослабления. Это наблюдалось у 2 из 14 больных. Все трансплантаты при экстремедулярной пластике фиксируются к каждому отломку винтом, что обеспечивает их быстрейшую ассимиляцию. Внешняя иммобилизация осуществлялась циркулярной гипсовой повязкой до верхней трети плеча в течение 1,5-3 мес после операции.

Металлоостеосинтез без костной пластики производился только штифтом-шурупом при несросшихся переломах (6), ложных суставах (9), сформировавшихся на гладком стержне Богданова. Отломки, концы которых чаще были гипертрофированы, при этом не обнажались. Штифт-шуруп вводился сразу же после удаления гладкого фиксатора по оставшемуся от него каналу. Сращение после первой же операции достигнуто у всех (14), кроме одного оперированного.

ЧОАИ применен в 71 вмешательстве по поводу несросшихся переломов (22), ложных суставов (36) и дефект-псевдоартроз (13). Несомненным преимуществом перед внутрикостным он обладал в случае имевшейся или предшествовавшей инфекции в области перелома и гипертрофических ложных суставах. Костная аутопластика применялась лишь в 35,2% (25) операциях ЧО при аваскулярных ложных суставах (15) и дефект-псевдоартрозах (10). При ее сочетании с ЧО не достигнуто сращение локтевой кости у двух больных с несросшимся переломом (1) и ложным суставом (1). В остальных случаях несросшихся переломов (22) и гипертрофических ложных суставов (21) для восстановления взаимоотношений костей предплечья, в том числе ширины межкостного промежутка и прочной фиксации сопоставленных отломков, достаточно было ЗЧОАИ, что является его существенным преимуществом перед погружным остеосинтезом. Не достигнуто сращение у 2 больных в связи с систематическим нарушением ими режима фиксации в период амбулаторного лечения.

Наличие дефекта кости значительно усложняет лечение несращения. Из 41 больного с дефект-псевдоартрозами 47 костей предплечья протяженностью от 1 до 13 см у всех, кроме троих, они замещены свободным костным ауто трансплантатом. Дефекты протяженностью до 5 см замещались пристеночно-промежуточным трансплантатом [15] из крыла подвздошной кости (22), а большей протяженностью – сегментом малоберцовой (13). В 34 (73,3%) замещениях дефекта применена



внутрикостная фиксация стержнями Богданова (9), Кюнчера (2), штифтом-шурупом Фаддеева (23). В 13 случаях фиксация осуществлялась аппаратом Илизарова при замещении костного дефекта трансплантатом из подвздошной (9) и малоберцовой (1) кости при удлиняющей остеотомии по Илизарову (3). Замещение дефекта достигнуто у всех больных, кроме одного, при фиксации локтевой кости стержнем Богданова.

Фиксация аппаратом Илизарова при регулярном (1 раз в 8-10 дней) поддержании режима фиксации (натяжении спиц) продолжалась от 2-х мес. при несращении одной – до 3-4 мес при ложных суставах обеих костей предплечья и 4-5 мес при дефект-псевдоартрозах.

При сочетании фиксации гладкими стержнями с костной пластикой не достигнуто сращение после 14 (7,8%) из 180 операций. При сочетании костной пластики с остеосинтезом штифтом-шурупом не достигнуто сращение после 5 (5,9%) из 85 операций, а при «закрытом» (без обнажения концов отломков) остеосинтезе штифтом шурупом - после 1 (6,7%) из 15 операций. При ЧОАИ с костной пластикой не достигнуто сращение после 2 (8%) из 25 операций, а без костной пластики – после 2 (4,3%) из 46.

Различные осложнения возникли после 62 (17,7%) из 351 операции у 46 (18,3%) из 251 оперированного. При внутрикостном остеосинтезе основными из них были: нагноение послеоперационной раны (7), обострение остеомиелита (6), диастаз отломков локтевой кости на гладком стержне (4), миграция (8) и перелом (4) стержня Богданова.

Исходы (табл. 2) и отдаленные результаты лечения изучены у 91,2% (229) из 251 оперированных в сроки от 1 до 12 лет. Не достигнуто сращение у 13 (5,7%).

Таблица 2. Исходы оперативного лечения несращений у 229 (91,2%) из 251 оперированных

Характер несращения	Количество больных	Исход		
		Сращение (в %)	Несращение	
			Абс. число	%
Несросшийся перелом	65	100,0	0	0
Ложный сустав	127	92,1	10	7,9
Дефект-псевдоартроз	37	91,9	3	8,1
<b>ВСЕГО:</b>	<b>229</b>	<b>94,3</b>	<b>13</b>	<b>5,7</b>

У всех больных (65) с несросшимися переломами достигнуто сращение после первой операции. У 10 (7,9%) из 127 оперированных с ложными суставами не достигнуто сращение после внутрикостного (7) и чрескостного (3) остеосинтеза. Не получено сращения и у 3 (8,1%) из 37 оперированных с дефект-псевдоартрозами после внутрикостного (2) и чрескостного (1) остеосинтеза.

Восстановление функций после оперативных вмешательств по поводу несросшихся переломов в среднем наступало к 3,5-4 мес, ложных суставов – от 4 до 7,5 мес, дефект-псевдоартрозов – от 5 до 10 мес.

#### Выводы

1. Наиболее благоприятными для лечения являются ложные суставы и несросшиеся переломы лучевой кости, затем обеих костей предплечья, и наиболее трудно поддаются сращению ложные суставы и дефект-псевдоартрозы локтевой кости.
2. Гладкие внутрикостные фиксаторы (Богданова, Кюнчера) мало подходят для фиксации локтевой кости из-за стойкой тенденции костных отломков к расхождению. Предпочтительнее здесь компрессирующие фиксаторы.

3. Лучшие результаты получены после закрытого чрескостного остеосинтеза аппаратом Илизарова (95,7% сращений), компрессионного внутрикостного остеосинтеза штифтом-шурупом Фаддеева в сочетании с экстрамедуллярной костной аутопластикой из крыла подвздошной кости (94,1% сращений) и «закрытым» компрессионным остеосинтезом штифтом-шурупом (93,3% сращений).
4. Существенным преимуществом ЗЧОАИ является отсутствие дополнительной операционной травмы и необходимость взятия трансплантата.

### *Литература*

1. Богов А.А., Топыркин В.Г., Мосин В.А. Выбор кровоснабжаемого костного трансплантата и результаты лечения дефектов костей плеча и предплечья // Матер. конгресса травматол.-ортопедов России с международным участием. – Ярославль, 1999. – С.73-74.
2. Гайдуков В.М., Андонье А.Н., Попов Ю.А. Ложные суставы со снижением остеогенной активности, изучение периферического кровообращения, чрескостная фиксация // Плановые вмешательства в травматологии и ортопедии: Сб. науч. трудов. – Санкт-Петербург, 1992 – С.28.
3. Гольдман Б.Л. Метод distraction в комплексе лечения дефектов костей предплечья // Вопросы компрессии и distraction в травматологии и ортопедии: Матер. Всесоюз. симпозиума по вопросам компрессии и distraction в травматологии и ортопедии. – Москва, 1970. – С.57-58.
4. Евграфов А.В., Гришин И.Г., Ширева Г.Н., Полотненко В.Н., Крошкин М.М., Богдашевский Д.Р. Аутопластика васкуляризованными трансплантатами дефектов и ложных суставов верхней конечности и особенности остеосинтеза. // Современные проблемы лечения повреждений и заболеваний верхней конечности: Тез. науч.-практич. конф. к 30-летию клиники хирургии кисти. – Москва, 1998. – С.70-71.
5. Жуков Б.Л., Джураев М.Д., Мурзафаров В.И., Хасанова Г.Ф., Хасанов К.Д. Опыт лечения постостеомиелитических дефектов трубчатых костей по Илизарову // Тез. докл. Всесоюз. конф. «Метод Илизарова: теория, эксперимент, клиника». – Курган, 1991. – С.187-191.
6. Илизаров Г.А., Шевцов В.И., Мальцев Е.И. остеосинтез аппаратом Илизарова при лечении ложных суставов костей предплечья в амбулаторных условиях // Чрескостный компрессионный, distractionный и компрессионно-distractionный остеосинтез в травматологии и ортопедии: Сб. науч. трудов, вып. 2. – Челябинск, 1976. – С.214-218.
7. Илизаров Г.А., Каплунов А.Г., Шевцов В.И., Фаддеев Д.И., Исламгалеев М.С. Закрытый чрескостный остеосинтез аппаратом Илизарова при лечении ложных суставов костей предплечья: Метод. рекомендации. – Курган, 1976.
8. Кабардин Н.Е. Оперативное лечение ложных суставов и дефектов костей предплечья // Вестник хир. им. И.И. Грекова. – 1965. – № 10. – С.71-73.
9. Ким А.П., Холмуродов Х., Турдиев А. Аппаратно-хирургическое лечение несросшихся переломов и ложных суставов костей предплечья // Метод Илизарова – достижение и перспективы: Тез. докл. междунар. конф., посвященной памяти академика Г.А. Илизарова. – Курган, 1993. – С.278-279.
10. Куфтырев Л.М., Бородин В.В. Результаты лечения псевдоартрозов костей предплечья по Илизарову // Чрескостный компрессионно-distractionный остеосинтез по Илизарову в травматологии и ортопедии: Сб. науч. трудов. – Вып. 10. – Курган, 1995. – С.30-31.
11. Мусалатов Х.А., Петров Н.В., Силин Л.Л., Гаркави А.В., Жестовский В.К., Калашник А.Д. Оперативное лечение больных с инфицированными ложными суставами костей предплечья. // Современные проблемы лечения повреждений и заболеваний верхней конечности: Тез. докл. научно-практич. конф. к 30-летию клиники хирургии кисти. – Москва, 1998. – С.33-34.
12. Строков В.Н., Никитенко В.И., Чевычалова А.М. Компрессионно-distractionный остеосинтез при ложных суставах и дефектах костей. // Тез. докл. V съезда травматол.-ортопедов СССР. – Москва, 1988. – Ч. II. – С.53-54.
13. Фаддеев Д.И. Оперативное лечение ложных суставов костей предплечья // Вестник хир. им. И.И. Грекова. – 1965. – № 10. – С.79-83.
14. Фаддеев Д.И. Штифт-шуруп для компрессионного остеосинтеза // Тез. докл. XXI конф. по изобретательству в медицине. – Ленинград, 1973. – С.150-152.
15. Фаддеев Д.И. Ауто трансплантат для замещения дефектов костей // Тез. докл. XXI конф. по изобретательству в медицине. – Ленинград, 1973. – С.194-195.
16. Фаддеев Д.И. Оперативное лечение несросшихся диафизарных переломов и ложных суставов костей предплечья // Современные проблемы лечения повреждений и заболеваний верхней конечности: Тез. докл. науч.-практич. конф. к 30-летию клиники хирургии кисти. – Москва, 1998. – С.125-127.
17. Фаддеев Д.И. Значение стабильной фиксации при погружном и чрескостном остеосинтезе несросшихся диафизарных переломов и ложных суставов костей предплечья // Науч.-конф. «Современные технологии в травматологии и ортопедии» - Москва, 1999. – С.101-102.

18. Швед С.И., Шевцов В.И., Сысенко Ю.Н. Лечение больных с переломами костей предплечья методом чрескостного остеосинтеза. - Курган, 1997. - 294с. (С.197-204).
19. Шевцов В.И., Попова Л.А., Макушин В.Д., Куфтырев Л.М. Эффективность медико-социальной реабилитации больных с дефектами и псевдоартрозами костей нижних конечностей // Ортопед., травматол. и протезир. - 1991. - № 9. - С.55-58.

УДК 616.71-001.514-089.84

## **ЧРЕСКОСТНЫЙ ОСТЕОСИНТЕЗ АППАРАТОМ ИЛИЗАРОВА ПЕРЕЛОМОВ КОНЕЧНОСТЕЙ И ИХ НЕБЛАГОПРИЯТНЫХ ПОСЛЕДСТВИЙ В СМОЛЕНСКОЙ ГОРОДСКОЙ КЛИНИЧЕСКОЙ БОЛЬНИЦЕ СКОРОЙ МЕДИЦИНСКОЙ ПОМОЩИ**

Д.И.Фаддеев, Е.Г.Чукин, А.В.Быстряков, Н.А.Кинос, И.М.Лединников, В.В.Ковындиков

*Смоленская государственная медицинская академия.*

*Смоленская городская больница скорой медицинской помощи.*

Опыт применения 1170 операций чрескостного остеосинтеза аппаратом Илизарова у 989 пострадавших с изолированными, множественными, сочетанными переломами ДТК и их неблагоприятными последствиями, с положительными результатами лечения у 98,1% обследованных позволяет рекомендовать его в клиническую практику.

Современный этап лечения травматологических и ортопедических больных характеризуется широким внедрением в клиническую практику метода чрескостного остеосинтеза, в разработке которого ведущее место, несомненно, принадлежит Курганской школе академика Г.А. Илизарова. Это позволило более эффективно лечить как изолированные [3,4,6,8], так и множественные и сочетанные [1,4,7,10,13] переломы длинных трубчатых костей (ДТК).

Прочно завоевал чрескостный остеосинтез ведущее место и в реабилитации больных с разнообразными последствиями переломов длинных трубчатых костей [2,11,12].

Целью настоящего сообщения является подведение итогов более чем 20-летнего опыта применения чрескостного остеосинтеза аппаратом Илизарова (ЧОАИ) при лечении переломов конечностей и их неблагоприятных последствий, преимущественно ДТК, по материалам клиники кафедры травматологии, ортопедии с ВМХ.

ЧОАИ применен до 2000 года включительно 1170 раз на всех сегментах конечностей (голени - 738; бедре - 179; плече - 88; предплечье - 105; стопе - 48; кисти - 12) у 989 пострадавших в возрасте от 4,5 до 89 лет, преимущественно - 72% (712) мужского пола.

Изолированные переломы были у 504 (51,0%), множественные (110) и сочетанные (159) - у 269 (97,2%) и неблагоприятные последствия переломов ДТК - у 216 (21,8%) оперированных.

Число закрытых и открытых переломов по сегментам конечностей представлено в табл.1.

Закрытые переломы - голени (375), бедра (81), плеча (48), предплечья (37), стопы (16), кисти (8) - составили 565 (62,0%); открытые - голени (236), бедра (51), плеча (16), предплечья (26), стопы (14) и кисти (4) - 374 (38,0%) всех переломов (912).

Таблица 1. Число открытых и закрытых переломов по сегментам конечностей

Сегмент конечности	Характер перелома				ИТОГО		
	Закрытые		Открытые				
	абс.	%	абс.	%	абс.	%	
Голень	375	66,4	236	68,0	611	67,0	
Бедро	81	14,3	51	14,7	132	14,5	
Плечо	48	8,5	16	4,6	64	7,0	
Предплечье	37	6,6	26	7,5	63	6,9	
Стопа	16	2,8	14	4,0	30	3,3	
Кисть	8	1,4	4	1,2	12	1,3	
ВСЕГО:	переломов	565		347		912	
	в %	62,0		38,0		100,0	

В состоянии травматического шока при госпитализации находилось 166 (21,5%) пострадавших. При политравме шок наблюдался в 2,5 раза чаще (у 34,6%), чем при изолированных (у 14,5%) переломах.

Бескровный характер и малая травматичность в сочетании с возможностью точной репозиции без обнажения места перелома методом ЗЧОАИ предупреждают развитие выраженных нарушений обменных процессов, связанных с травмой и ее последствиями. Этим объясняется высокая эффективность его при закрытых переломах конечностей. Возможность ранней нагрузки на нижние и ранней функции верхних конечностей при ЗЧОАИ, оставляющем свободными смежные суставы, позволяет рано активизировать пострадавших и сблизить период фиксации аппаратом с периодом реабилитации.

Что касается открытых переломов, то преимущество чрескостного остеосинтеза при их лечении очевидно и давно не оспаривается. Повреждение мягких тканей и костей происходит как в момент травмы, так и при хирургической обработке, как бы квалифицированно она не производилась, при остеосинтезе, если им завершается обработка и, наконец, в послеоперационном периоде. При открытых переломах к остеосинтезу предъявляются повышенные требования в целях обеспечения не только неподвижного соединения сопоставленных отломков, но и максимального щажения мягких тканей в момент обработки и остеосинтеза. В этом отношении существенными преимуществами перед методами погружного остеосинтеза, каждый из которых полностью выключая из процесса регенерации минимум один из ее четырех источников (костный мозг, эндост, периост, гематома) и повреждая еще минимум один, обладает ЗЧОАИ. Последний обеспечивает участие в регенерации всех ее четырех источников.

Не менее высокая эффективность ЗЧОАИ выявлена при лечении переломов конечностей у пострадавших с политравмой. Синдром взаимного отягощения не позволяет одновременно производить специализированное лечение всех очагов повреждения из-за несовершенства консервативных и травматичности погружных методов металлоостеосинтеза.

Опыт целого ряда клиницистов и научных учреждений за последнюю четверть века [4,5,9,10,14] выявил высокую эффективность и ряд существенных преимуществ ЗЧОАИ перед всеми другими методами лечения переломов конечностей при политравме, особенно в жизнеугрожающем периоде травматической болезни, позволившие включить его в комплекс противошоковых мероприятий [10]. Противопоказанием к чрескостному остеосинтезу при госпитализации является только нарушение жизненно-важных функций (дыхания и сердечно-сосудистой системы). Внедрение чрескостного остеосинтеза позволило производить одноэтапный и одновременный остеосинтез нескольких сегментов конечностей в порядке экстренной

хирургической помощи. Так, включаемый нами в комплекс противошоковых мероприятий, одноэтапный и одновременный ЧОАИ двух и более сегментов конечностей произведен 101 пострадавшему на 222 сегментах. Он производился в основном в периоды первичной (64,4%) и стойкой (30,7%) компенсации травматической болезни, когда все вмешательства переносятся гораздо легче, чем при выполнении их в периоды декомпенсации. Лишь 4,9% составил ЧОАИ, вынужденно произведенный в периоды декомпенсации.

В целом ряде случаев ЧОАИ позволил даже в крайне неблагоприятных условиях сохранить конечность.

Преимущества ЗЧОАИ убедительно выявляются при лечении неблагоприятных последствий переломов, таких как неправильно срастающиеся, несросшиеся переломы, ложные, особенно гипертрофические суставы, посттравматические дефекты и деформирующие артрозы. Особенно велики эти преимущества в случае наличия инфекции на стыке отломков.

Неблагоприятные последствия переломов в виде неправильно срастающихся (42), неправильно сросшихся (23), несросшихся (33) переломов, ложных суставов (48), посттравматических дефектов (32), деформирующих артрозов (голеностопного – 24, подтаранного – 6, голеностопного с подтаранным – 5, коленного – 5) суставов, имелись у 216 пострадавших. Чаще всего они располагались на голени (94) и предплечье (456), реже – бедре (24) и плече (12).

Осложнения отмечены у 187 (18,9%) оперированных. Наиболее часто (у 94 или 9,5%) они были связаны с развитием гнойной инфекции вокруг спиц (у 72) или в области открытого перелома (у 22) и купированы у большинства (70) в начале развития. Лишь у 18, в основном с множественными открытыми переломами (16), развился спицевой (у 9) и концевой (у 8) остеомиелит и гнойный коксартрит (у 1), ликвидированные к моменту сращения.

Таблица 2. Виды неблагоприятных последствий переломов длинных трубчатых костей

Характер патологии	Количество	
	абс.	%
Неправильно срастающиеся переломы	42	19,4
Неправильно сросшиеся переломы	23	10,7
Несросшиеся переломы	33	15,3
Ложные суставы	48	21,3
Посттравматические дефекты ДТК	32	14,8
Посттравматические деформирующие артрозы	40	18,5
ИТОГО:	216	100,0

Ампутации одной конечности (голени – 13, бедра – 4, плеча – 2) произведены 19 (1,9%) пострадавшим с открытыми (15) и закрытыми (4) в основном множественными (14) переломами в связи с несомненной нежизнеспособностью сегмента и ЧОАИ остальных сломанных конечностей. При этом с целью сохранения стереотипа ходьбы применялось раннее протезирование при фиксации аппаратом остальных сломанных конечностей.

Повторный остеосинтез в связи с несращением потребовался 37 (3,7%) пострадавшим с множественными и сочетанными (26), изолированными (6) переломами и ложными суставами (5) голени (28), бедра (7) и плеча (1). У пяти из них он производился дважды (голени – 4, плеча – 1). Это привело к сращению у 23 из 37.

Первичные неблагоприятные результаты, потребовавшие повторного остеосинтеза, объясняются крайней тяжестью множественных и сочетанных

повреждений и нарушением методик чрескостного остеосинтеза, особенно поддержания режима фиксации в основном в период амбулаторного лечения. Последние причины устраняются при соблюдении методик.

Отдаленные результаты лечения в сроки от 1 до 15 лет изучены у 73 (722) из 989 оперированных. Не достигнуто сращения у 14 (1,9%) из них. У остальных 98,1% (708) получены положительные исходы. К прежнему труду вернулось большинство – 86% (621) обследованных, что свидетельствует о высокой эффективности ЧОАИ при лечении как множественных и сочетанных, так и изолированных переломов ДТК и их неблагоприятных последствий.

#### **Выводы**

1. Чрескостный остеосинтез является эффективным методом лечения любых переломов ДТК и их неблагоприятных последствий.
2. Минимальная травматичность, точная, без обнажения отломков, репозиция и прочная фиксация являются несомненными преимуществами ЧОАИ перед погружным остеосинтезом, особенно при открытых, множественных и сочетанных переломах ДТК.
3. Существенны преимущества и эффективность ЗЧОАИ при неправильно срастающихся, несросшихся переломах, ложных суставах, посттравматических дефектах длинных трубчатых костей и деформирующих артрозах суставов нижних конечностей.

#### *Литература*

1. Бецишор В.К. Множественные переломы костей конечностей и их последствия. – Кишинев, «Штиинца», 1985. – 205с.
2. Грачева В.И., Каплунов А.Г., Ледяев В.И., Алексеев Е.А., Ларионов А.Е., Дегтярев В.Е. Компрессионно-дистракционный остеосинтез при лечении ложных суставов и дефектов длинных трубчатых костей // Вопросы компрессии и дистракции в травматологии и ортопедии: Матер. Всесоюз. симпозиума по вопросам компрессии и дистракции в травматол. и ортопедии. – Москва, 1970. – С.48-50.
3. Илизаров Г.А., Константинов Б.К., Попов П.С., Сафонов В.А., Фаддеев Д.И. Лечение переломов длинных трубчатых костей аппаратом Илизарова // Вопросы компрессии и дистракции в травматологии и ортопедии: Матер. Всесоюз. симпозиума по вопросам компрессии и дистракции в травматол. и ортопедии. – Москва, 1970. – С.26-28.
4. Илизаров Г.А., Девятков А.А., Фаддеев Д.И. Чрескостный остеосинтез аппаратом Илизарова при множественных переломах длинных трубчатых костей // Актуальные вопросы лечения переломов длинных трубчатых костей: Тез. и реф. докл. на науч. конф., посвящ. 75-летию кафедры военной травматологии и ортопедии ВМА им. С.М. Кирова. – Ленинград, 1975. – С.29-31.
5. Кейер А.Н., Фролов Г.М., Кашанский Ю.Б., Савельев М.С. Чрескостный остеосинтез при лечении политравмы, сопровождающейся шоком (прогноз, тактика, новые методы лечения и профилактики, специальное оснащение, новое в конструкции аппаратов и устройств) // Матер. II Междунар. семинара по усовершенствованию аппаратов внешней фиксации. – Т. II. – Рига, 1985. – С.154-159.
6. Кузьмин И.И. Опыт использования аппаратов многоплановой внешней фиксации в лечении ортопедо-травматологических больных // Матер. Конгресса травматол.-ортопед. России с международным участием. – Ярославль, 1999. – С.727-729.
7. Никитин Г.Д., Грязнухин Э.Г. Применение аппаратов Илизарова в комплексном лечении полифрактур // Эксперим.-теоретич. и клинич. аспекты разрабатываемого в КНИИЭКОТ метода чрескостного остеосинтеза: Тез. докл. Всесоюз. симпозиума с участием иностранных специалистов. – Курган, 1983. – С.92-93.
8. Сафонов В.А., Смелышев Н.Н. Чрескостный остеосинтез аппаратом Илизарова при лечении диафизарных переломов костей предплечья // Чрескостный компрессионный, дистракционный и компрессионно-дистракционный остеосинтез в травматологии и ортопедии: Сб. науч. трудов. – Вып.2. – Челябинск, 1976. – С.241-245.
9. Трубников В.Ф., Попов И.Ф., Березина Н.И., Гнедушкин Ю.Н. Лечение переломов длинных костей аппаратами внешней фиксации у пострадавших с политравмой // Тез. докл. науч. конф. «Актуальные проблемы множественных и сочетанных травм». – Санкт-Петербург, 1992. – С.143-145.

10. Фаддеев Д.И., Смелышев Н.Н. Возможность чрескостного остеосинтеза аппаратом Илизарова при множественных переломах // Актуальные вопросы травматолого-ортопедии: Матер. III съезда травматол. ортопедов Эстонской, Латвийской и Литовской ССР. – Таллинн. 1978. – С.177-180.
11. Фаддеев Д.И., Чукин Е.Г. Использование современных методов металлоостеосинтеза при восстановительном лечении последствий множественных, сочетанных и изолированных переломов длинных трубчатых костей // Восстановительное лечение при последствиях травм опорно-двигательного аппарата: Республ. сб. науч. работ по проблеме «Травматология и ортопедия». – Ленинград, 1984. – С.32-36.
12. Фаддеев Д.И. Стабильный металлоостеосинтез в лечении последствий множественных и сочетанных переломов длинных трубчатых костей // Вопросы социальной и медицинской реабилитации больных с повреждениями и заболеваниями опорно-двигательной системы: Сб. науч. трудов. – Ленинград, 1990. – С.31-35.
13. Фаддеев Д.И. Ранний металлоостеосинтез закрытых и открытых множественных и сочетанных переломов длинных трубчатых костей. – Смоленск, 1997. – 364с.
14. Швед С.И., Сысенко Ю.М., Савченко С.И. Чрескостный остеосинтез по Илизарову при лечении диафизарных монотелических переломов нижних конечностей // Тез. докл. междунар. юбил. научно-практической конф. «Гений ортопедии» № 2-3. – 1996. – С.106.

УДК 616.24-002.5:612.017.2

## **ХАРАКТЕРИСТИКА КАЧЕСТВА ЖИЗНИ БОЛЬНЫХ, ОПЕРИРОВАННЫХ ПО ПОВОДУ ТУБЕРКУЛЕЗА ЛЕГКИХ**

О.Е.Шалаева, А.А.Зайцев, Л.П.Серкова, С.В.Лукашов, А.В.Асмоловский

*Смоленская государственная медицинская академия  
Областной противотуберкулезный диспансер*

Проведен анализ изменения качества жизни у 32 больных туберкулезом легких в различные сроки после оперативного лечения. Качество жизни оценивалось при помощи русифицированного адаптированного опросника «Индекс качества жизни». На основании полученных данных можно сделать вывод, что хирургическое вмешательство, в сочетании с химиотерапией, приводит к значимому улучшению качества жизни у больных туберкулезом легких.

В последнее десятилетие в современной медицине проблема изучения качества жизни (КЖ) стала особенно актуальной. Оценка КЖ, данная самим больным, и медицинское заключение, сделанное врачом, позволяют получить объективную характеристику состояния здоровья больного [1, 4]. На основании данных о КЖ можно сравнить результаты применения различных подходов к лечению, в том числе и хирургическому [5].

Одним из важнейших итогов лечения является собственная оценка больным комфортности своего состояния, которая может изменяться в широком диапазоне в зависимости от побочных эффектов хирургического вмешательства [1, 5]. Таким образом, улучшение КЖ пациента, после проведенного оперативного вмешательства, является одним из значимых показателей эффективности хирургического лечения.

Несмотря на популярность исследования и изучения КЖ у больных с различными заболеваниями, в современной отечественной и зарубежной литературе встречается небольшое количество работ, посвященных исследованию КЖ у больных туберкулезом легких, для лечения которых применялись консервативная терапия и хирургические вмешательства [2, 3].

Целью нашего исследования являлось изучение изменений КЖ больных в течение 5 лет после проведенного хирургического вмешательства по поводу туберкулеза легких.

Проведена оценка результатов анкетирования у 32 больных в возрасте от 18 до 54 лет, оперированных по поводу туберкулем или округлых образований легкого. Средний возраст составлял  $36,7 \pm 1,8$  лет ( $40,2 \pm 1,9$  - у мужчин,  $33,3 \pm 1,1$  - у женщин). В исследуемой группе: мужчин - 25, женщин - 7. Длительность наблюдения пациентов в противотуберкулезном диспансере составила от 1 месяца до 5 лет после проведенной операции.

Частота впервые выявленного туберкулеза - 92%. Все пациенты первоначально получали лечение противотуберкулезными препаратами по схеме в течение от 2-х до 7 месяцев.

Каждому больному выполнена сегментарная резекция легких из передне-бокового доступа. Послеоперационных осложнений, рецидивов туберкулеза легких и летальности в исследуемой группе не отмечено.

Анализ КЖ проводился при помощи русифицированного адаптированного опросника "Индекс качества жизни" (Quality of life index). Анкета составлена из специальных вопросов, которые объединены в 5 различных групп.

Все больные заполняли опросник, в котором каждый ответ оценивался соответствующим баллом (максимальная оценка - 2 балла, минимальная - 0 баллов). Ответы рассчитывались по отношению к максимально возможному баллу отдельно в каждой группе вопросов. Результаты исследования подвергнуты статистической обработке. Сводные данные по КЖ и её изменениям в течение 5 лет после проведенной операции представлены в табл. 1.

Таблица 1. Динамика индекса активности у больных туберкулезом легких в течение 5 лет после оперативного вмешательства

Года исследования	Активность	Самообслуживание	Восприятие здоровья	Поддержка	Перспективы здоровья
1995-1998	$1,00 \pm 0,71$	$1,78 \pm 0,44$	$1,44 \pm 0,53$	$1,33 \pm 0,87$	$1,33 \pm 0,50$
1999	$2,00 \pm 0,0$	$2,00 \pm 0,0$	$2,00 \pm 0,0$	$2,00 \pm 0,0$	$2,00 \pm 0,0$
2000	$1,67 \pm 0,52$	$2,00 \pm 0,0$	$1,50 \pm 0,55$	$1,67 \pm 0,82$	$1,83 \pm 0,41$
2001	$1,00 \pm 0,99$	$1,60 \pm 0,55$	$1,40 \pm 0,55$	$1,40 \pm 0,89$	$1,40 \pm 0,89$
2002	$0,56 \pm 0,53$	$0,89 \pm 0,33$	$1,67 \pm 0,50$	$2,00 \pm 0,0$	$2,00 \pm 0,0$

Из табл. 1 следует, что наиболее выраженные нарушения КЖ наблюдались у больных в течение 1 мес. и первого года после проведенного хирургического вмешательства. Часть показателей данного опросника отражают физические возможности пациентов. Так, такие показатели, как активность и самообслуживание, оценивались больными через 4 недели после операции как  $0,56 \pm 0,53$  балла и  $0,89 \pm 0,33$  балла. Спустя 1 год после перенесенной операции данные показатели увеличиваются и составляют  $1,00 \pm 0,99$  балла и  $1,60 \pm 0,55$  балла соответственно. Все пациенты в исследованной группе в течение первого года после хирургического вмешательства отмечают максимально высоким баллом поддержку со стороны семьи и друзей (2,0 балла), т.е. общественные отношения не нарушились и находятся на достаточно высоком уровне. Психо-эмоциональные составляющие индекса КЖ также были оценены больными максимально возможным баллом.

Через 2 года после хирургического вмешательства все исследуемые оценивают максимально высоким баллом уровень самостоятельности ( $2,00 \pm 0,0$ ) и отмечают увеличение более чем в 2 раза физических составляющих КЖ ( $1,67 \pm 0,52$  балла). Но в



плане социальных взаимоотношений больные отмечают некоторое снижение поддержки со стороны членов семьи и друзей ( $1,67 \pm 0,82$  балла) по сравнению с первым годом после операций. Психологические аспекты личности остаются на довольно высоком уровне: восприятие здоровья оценивается  $1,50 \pm 0,55$  баллом, перспективы состояния здоровья -  $1,83 \pm 0,41$  баллом соответственно.

У подавляющего большинства больных через 3 года после операции произошло значительное улучшение КЖ, все пациенты оценили свое здоровье максимально возможным баллом. Таким образом, индекс КЖ спустя 3 года после оперативного лечения равен таковому у абсолютно здорового человека, и проведенная операция приводит к максимальному восстановлению физического, психо-эмоционального и социального статусов пациентов.

Проведенное исследование свидетельствует о возможностях значительного улучшения всех критериев КЖ больных туберкулезом легких при своевременном применении хирургического лечения.

#### *Литература*

1. Новик А.А., Матвеев С.А., Ионова Т.И. и др. // Клиническая медицина. - 2000. - №2. - С.10-13.
2. Гурылева М.Э., Герасимова О.И. // Проблемы туберкулеза. - 2002. - №8. - С.10-11.
3. Шмелев Е.И., Кукулина Г.М. // Проблемы туберкулеза. - 2001. - №8. - С.34-36.
4. Сенкевич Н.Ю., Белевский А.С. // Тер. архив. - 2000. - №3. - С.36-41.
5. Ветшев П.С., Крылов Н.Н., Шпаченко Ф.А. // Хирургия. - 2000. - №1. - С.64-67.

## ЭКСПЕРИМЕНТАЛЬНЫЕ ИССЛЕДОВАНИЯ

УДК 617-001.4-089

### **МЕСТНОЕ ЛЕЧЕНИЕ РАНЕВЫХ ИНФЕКЦИЙ. ПРОБЛЕМЫ И НОВЫЕ СРЕДСТВА**

Е.М.Благитко, Н.В.Бугайченко, Г.Н.Шорина, В.Н.Ильина, Д.В.Морозов

*Центральная научная исследовательская лаборатория, кафедра  
госпитальной хирургии Новосибирской государственной медицинской  
академии, Новосибирская государственная областная клиническая  
больница*

Показана актуальность проблемы раневой инфекции на современном этапе хирургии. Определены основные группы современных средств местного воздействия на раневой инфекционный очаг и особенности их использования. Представлены результаты применения новой мазевой многокомпонентной гидрофильной композиции в условиях экспериментальной раневой инфекции.

В настоящее время 35-40 % больных хирургического профиля составляют пациенты с гнойно-воспалительными заболеваниями (Ярещук А.Я. и соавт., 1984; Хлебников Е.П. и соавт., 1990; Савельев В.С., 1990; Piper P. and al., 1982). Послеоперационные гнойные осложнения развиваются в среднем у 30% больных (от 2 до 70% - в зависимости от характера заболевания); в общей структуре летальности в хирургическом стационаре количество смертных случаев в связи с инфекционными осложнениями достигает 42-60 % (Шалимов С.А. и соавт., 1985; Милонов О.Б., 1990; Фёдоров В.Д., 1991). В связи с этим особую актуальность имеет проблема борьбы с развившейся раневой инфекцией. Заглавная роль в решении этой проблемы принадлежит непосредственным лечебным манипуляциям в ране. Вопрос о необходимости своевременного хирургического пособия и выполнения адекватного дренирования инфекционного очага не подвергается сомнению и не требует дополнительного обсуждения. Для дальнейшего же местного лечения раны предложено большое количество как дополняющих, так и взаимоисключающих друг друга средств и методик, что свидетельствует об отсутствии метода, полностью удовлетворяющего хирургов и пациентов.

Основу принципиального подхода к лечению раневой инфекции составляет учение о течении раневого процесса. Выделяют три сменяющих друг друга фазы: фазу воспаления, которая соответствует процессам очищения раны от некротических тканей и подавления раневой инфекции, фазу регенерации, во время которой происходит восстановление дефекта тканей за счет нарастания грануляционной ткани, эпителизации дефекта и фазу реорганизации, в которую происходит переотройка тканевого регенерата с формированием окончательного соединительнотканного рубца.

Средства местного применения должны способствовать удалению микробного возбудителя, необратимо измененных тканей макроорганизма, оптимизировать течение репаративных процессов. Учитывая особенности раневых процессов по фазам течения,

фактически невозможно оптимальное сочетание данных качеств в одном препарате. Подавляющее большинство используемых средств имеет выраженную однонаправленность действия: либо антибактериальную, либо некротическое действие или стимулируют репарацию. С другой стороны, каждое из средств местного лечения имеет особенности применения, часто не учитываемые на практике. Комплексным воздействием обладают мазевые композиции на гидрофильной основе, сочетающие в себе антисептические свойства, осмотическую активность, анестезию и стимуляцию регенерации тканей. Наиболее распространенными из этой группы являются мази левосин, левомеколь, диоксиколь. Данные мазевые композиции созданы на основе полиэтиленоксидов. Созданные более десяти лет назад, данные средства содержат в качестве действующих субстанций вещества, которые в настоящий момент утрачивают эффективность и в качестве средств выбора для терапии в соответствующих областях не используются: левомецетин, метилурацил и т.д.

Часто не учитываемым фактором является ограниченное время активной сорбции мазей - до 16-18 часов. Также мази нуждаются в проводящей или фиксирующей матрице, для чего обычно используется марля. Несоблюдение пропорции марля - мазь, сложность осуществления перевязок два раза в сутки снижают эффективность применения мазевых композиций. Разрабатываемые многокомпонентные повязки промышленного производства не распространены в связи с отсутствием их в аптечной сети, недостатком информации о них, а также со сложностями их адаптации к индивидуальным анатомическим особенностям раны. С другой стороны, взаимодействие больного со сниженным иммунным ответом и бактерий с быстро возникающей резистентностью к уже длительно применяемым для лечения антисептикам приводит к хронизации раневой инфекции. Эти проблемы привели к разработке и использованию для местного лечения больных с раневой инфекцией иного вида сорбционно-активных веществ - синтетических углеродно-минеральных сорбентов, различающихся по степени сорбционной активности, размерам сорбируемых частиц. Для усиления патогенетического воздействия на раневую инфекционный процесс сорбенты модифицированы добавлением различных антисептиков, ферментными композициями, иммуномодуляторами. Отрицательные качества сорбентов заключаются в травматизации частицами раневой поверхности, трудности полного удаления частиц из глубоких полостей и инкапсулировании частиц с сорбированной микрофлорой при их неполном удалении. Это приводит к избыточному спайкообразованию и микроабсцедированию в зоне инкапсулированных частиц [4]. Продолжается анализ их местного применения в условиях различной патогенезу раневой инфекции.

В связи с изложенными проблемами, заслуживают внимания дальнейшие исследования, направленные на создание и анализ новых мазевых композиций комплексного действия. Была исследована эффективность многокомпонентной гидрофильной мази (бентонит, повидаргол, прополис, метронидазол) на основе полиэтиленоксида.

В условиях экспериментального раневого гнойного процесса проведен микробиологический и гистологический мониторинг при использовании предлагаемой мази, в сравнении с её гидрофильной основой - полиэтиленоксидом.

При воспроизведении раневой инфекции у крыс породы Wistar по методу Е.М.Данилиной [1], модифицированному в эксперименте, исходные качественные и количественные микробиологические характеристики, гистологическая картина соответствовали прогрессирующей раневой инфекции у человека.

Перед началом лечения рана представляла собой поверхность колликвационного некроза подлежащих мышц, с обильным (до 1 мл), бело-бурым гнойным отделяемым, нередко со зловонным запахом. Края раны были приподняты за счет воспалительного

отека. Степень общей обсемененности раны, определяемой по суммарному количеству микроорганизмов, варьировала от  $1 \times 10^4$  до  $1,8 \times 10^8$  микробных тел в 1 грамме ткани, в среднем для экспериментальных животных  $4,3 \times 10^6$ . Данная обсемененность соответствует критериям обсемененности раневого процесса прогрессирующего характера с тенденцией к генерализации инфекции [3]. Результаты микробиологических исследований экспериментальной раневой инфекции суммированы в табл. 1.

Выявленные возбудители относятся к категории условно-патогенной микрофлоры, наиболее часто являющейся сейчас причиной гнойных заболеваний у человека [2].

При использовании мази критический показатель общей обсемененности -  $1 \times 10^5$  микробных тел в 1 грамме ткани достигался к 9-м суткам, в последующем составляя  $4-8 \times 10^3$  микробных тел. Обсемененность к 14-м суткам лечения составляла  $10^2 - 10^3$ . В целом длительное сохранение высокого уровня общей обсемененности соотносится с данными об экспериментальном раневом процессе в литературе [3]. Обсемененность грамположительной микрофлорой опускалась ниже критического уровня  $1 \times 10^5$  при применении мази к 9-м суткам лечения, при использовании полиэтиленоксида - к 14-м суткам. В условиях обсемененности грамотрицательной флорой аналогичный уровень при применении мазевой композиции достигался к 14-м суткам. В контрольной группе обсемененность данной микрофлорой сохранялась высокой.

Таблица 1. Качественный состав микрофлоры ран при развитии местного гнойного процесса

Выделенная микрофлора		Уровень обсемен. (микр. тел в 1 гр. ткани)	Частота выявления (%)
<b>Всего:</b>		$4,3 \times 10^6$	100
Грам- положительная	Род Enterococcus (faecalis, faecium, Haemolyt., anhaemolyt.)	$1 \times 10^6$	87
	Род Staphylococcus (aureus, Haemolyt., anhaemolyt., saprophytic., faecalis)	$2 \times 10^5$	24
	Род Streptococcus (haemolyt., Anhaemolyt., faecalis)	$6 \times 10^6$	17
<b>Всего:</b>		$1,1 \times 10^6$	90
Грам- отрицательная	Род Pseudomonas	$5,5 \times 10^5$	36
	Род Proteus (vulgaris, mirabilis)	$3,1 \times 10^5$	24
	Род Klebsiella (pneumonia)	$1,9 \times 10^4$	7
	Род Esherichia (coli)	$6,8 \times 10^6$	7
<b>Всего:</b>		$3,9 \times 10^6$	65

Местная клиническая картина соответствовала течению первой фазы раневого процесса, с постепенным снижением количества отделяемого, очищением от некротических масс, что коррелировало со снижением обсемененности ниже  $10^5$  микробных тел в одном грамме ткани. В то же время отмечено, что при полном очищении раны от некроза и снижении обсемененности, у большинства крыс сохранялось скудное гнойное отделяемое с поверхности. Вторая фаза раневого процесса, протекавшая в условиях заживления вторичным натяжением, характеризовалась выполнением раны грануляциями, краевой эпителизацией. Полная эпителизация происходила к 35-40 суткам эксперимента.

Таким образом, в результате проведенного эксперимента установлено, что используемые средства местного применения влияют на течение первой фазы раневого процесса, способствуя очищению раны и снижению микробной обсемененности.

Среди особенностей заживления ран по группам выявлено, что при применении мазевой композиции была более длительной персистенция эозинофильных и нейтрофильных гранулоцитов. Лучшая эпителизация, меньшая клеточная инфильтрация по всей глубине среза, более правильная ориентировка созревающих коллагеновых волокон отмечены в группе применения мазевой композиции. При использовании исследованной мазевой композиции значительно раньше, чем в контрольной группе лечения, активировалась макрофагальная реакция, нормализовались система микроциркуляции, пролиферация и дифференцировка фибробластов, синтез коллагена, созревание грануляционной ткани и краевая эпителизация раны. Наличие лимфоцитов и плазмоцитов в составе инфильтрата уже в ранние сроки свидетельствовало об активации местного иммунитета.

Таким образом, исследованная многокомпонентная гидрофильная мазь, содержащая бентонит, повидон, прополис, метронидазол, оказывает положительное влияние на течение раневого инфекционного процесса в эксперименте, что позволяет надеяться на подобные результаты её клинического применения

#### *Литература*

1. Данилина Е.М., Писаржевский С.А., Дудникова Г.Н., Карелин А.А. Роль микробного фактора, некротических масс и инородного тела в развитии гнойного воспаления в ранах // Бюлл. эксп. биол. и мед. – 1983. – № 3. – С.31-35.
2. Ерюхин И.А. Инфекция в хирургии. Старая проблема накануне нового тысячелетия // Вестн. хир. – 1998. – №2. – С.87-94.
3. Кузин М.И., Колкер И.И., Костюченко Б.М. Количественный контроль микрофлоры гнойных ран // Хирургия. – 1980. – №11. – С.3-7.
4. Майбородин И.В., Величко Я.И., Плешаков В.П. Структурная организация спаек брюшной полости и стенок кишок при лечении перитонита сорбентом с адсорбированным метронидазолом или липооризином (экспериментальное исследование) // Хирургия. – 1999. – №2. – С.24-28.

УДК 616.34-007.272:612.014.464

## **ВЛИЯНИЕ ОЗОНА И НАТРИЯ ГИПОХЛОРИТА НА ЗАЖИВЛЕНИЕ КИШЕЧНОГО АНАСТОМОЗА ПРИ ОСТРОЙ ТОЛСТОКИШЕЧНОЙ НЕПРОХОДИМОСТИ В ЭКСПЕРИМЕНТЕ**

А.Д.Лебянов, Н.В.Ивлиев, В.В.Емельянов, С.М.Баженов, Т.Е.Сосина

*Смоленская государственная медицинская академия*

В эксперименте на модели острой кишечной непроходимости у 62 крыс на основании анализа летальности и гнойных послеоперационных осложнений показана высокая эффективность натрия гипохлорита и озона при санации брюшной полости. Установлено ускорение заживления и повышение механической прочности кишечных анастомозов под влиянием местной озонотерапии.

Несостоятельность швов анастомоза при резекции толстой кишки остается наиболее опасным и частым (3,5 – 6%) послеоперационным осложнением, несмотря на появление новых шовных материалов и сшивающих технологий [1, 4].

При острой кишечной непроходимости (ОКН) вследствие задержки пассажа кишечного содержимого происходит активация гнилостных и бродильных процессов, сопровождающихся избыточным образованием высокотоксичных веществ. Вместе с тем повреждения кишечной стенки, вызванные перерастяжением, нарушениями микроциркуляции и действием токсичных субстанций на слизистую оболочку, способствуют проникновению бактерий и эндотоксинов как в кровоток, так и в брюшную полость, что инициирует развитие полиорганной недостаточности, инфекционно-токсического шока и вызывает резкое угнетение репаративных процессов [3, 6]. Поэтому очевидна необходимость поиска повышения эффективности способов энтеральной и внутрибрюшной санации, а также объективности оценки процесса заживления кишечных соустьев [2, 5].

Целью настоящего исследования явилось изучение лечебного эффекта натрия гипохлорита ( $\text{NaClO}$ ) и озона при моделированной острой толстокишечной непроходимости. Одной из задач работы было исследование динамики заживления толстокишечного соустья путем измерения механических параметров.

**Материалы и методы исследования.** Для решения вышеуказанной цели и задач были проведены стендовые испытания и 62 опыта на лабораторных животных (крысы линии Вистар). Под общим обезболиванием производили срединную лапаротомию и моделировали острую странгуляционную кишечную непроходимость путем наложения узловой лигатуры на петлю кишки с брыжейкой, отступя 7-8 см от анального отверстия. Через 60 минут развивался некроз лигированного сегмента толстой кишки, что устанавливалось визуальным наблюдением, данными лазерной флоуметрии и последующим морфологическим исследованием. В дальнейшем резецировали сегмент толстой кишки (участок некроза с приводящим и отводящим отделами), и под контролем лазерной флоуметрии в пределах жизнеспособного кишечника формировали анастомоз на хлорвиниловом катетере (диаметром 3-4 мм), проведенном через анус проксимальнее межкишечного соустья.

Толстокишечный анастомоз конец в конец формировали, используя сквозной однорядный узловой шов нитью полипропилен 5/0. Расстояние между швами составляло около 2 мм, а глубина стежка от края кишки не превышала 1-2 мм. В брюшную полость через операционную рану вводили хлорвиниловый микроирригатор, и однорядным узловым швом ушивали брюшную стенку.

При операции исследовали микроциркуляцию стенки кишки лазерным анализатором скорости капиллярного кровотока ЛА КК - 0,1 (НПО «Лазма», Москва). Датчик анализатора устанавливали на противобрыжечный край исследуемого сегмента кишки и оценивали кровоток в микроциркуляторном русле, что является особенно важным при определении границ резекции кишки и для контроля состояния микроциркуляции в зоне формируемого межкишечного соустья. Длительность каждой операции, включая моделирование ОКН, составляло в среднем 2,5 часа.

В 10 опытах отработана методика проведения эксперимента: обезбоживание, моделирование ОКН, исследование микроциркуляции кишечной стенки методом лазерной доплеровской флоуметрии, формирование кишечного соустья. Остальные животные разделены на 2 равные группы (по 26 особей).

В контрольной группе до- и после формирования кишечного анастомоза брюшную полость промывали фурацилином. Интраоперационный кишечный лаваж осуществляли также фурацилином, который в объеме 4-5 мл вводили по катетеру в кишку. Через 3-5 минут экспозиции аспирировали кишечное содержимое. На следующие сутки после операции повторяли санацию брюшной полости (через микроирригатор) и кишечный лаваж фурацилином (по интестинальному катетеру). После выполнения процедур микроирригатор и катетер удаляли.

В основной группе санацию брюшной полости проводили 0,05-0,06% раствором NaClO и растворенным озоном (PO<sub>3</sub>) с концентрацией 4-6 мг O<sub>3</sub>/л. Затем в кишку по катетеру вводили 4-5 мл физиологического раствора и 2-3 мл озono-кислородной газовой смеси (ОКС) с концентрацией озона 20-25мг/л. Через 3-5 минут аспирировали кишечное содержимое, и по кишечному катетеру в зону анастомоза под визуальным контролем вводили 1-2 мл озонowego масла. Перед ушиванием брюшной стенки брюшную полость вновь промывали NaClO и PO<sub>3</sub>. Брюшную полость ушивали однорядным узловым швом с введением микроирригатора через операционную рану. На следующие сутки санацию брюшной полости повторяли, используя микроирригатор. По вышеуказанной методике проводили кишечный лаваж ОКС, и после интракишечного введения озонowego масла кишечный катетер удаляли.

Натрий гипохлорит приготавливали путем электролиза физиологического раствора в электролизерах ЭДО-3М и ЭДО-4. Озонкислородную газовую смесь и озонированные растворы получали на озонотерапевтической установке фирмы «Медозон» (Москва), которая обеспечивает также оперативный контроль содержания озона в ОКС и растворе.

#### **Результаты исследования и их обсуждение**

В контрольной группе опытов погибло 11 (42,3%) животных. Основными причинами летальных исходов явились перитонит, различные гнойно-воспалительные осложнения (внутрибрюшные абсцессы и тотальное нагноение послеоперационной раны с эвентрацией кишечника) и анастомозит.

В 2-х наблюдениях причины ранней смерти (на 1-е и 2-е сутки после операции) не установлены, что не исключает возможность неадекватного обезболивания. У всех животных, включая и выведенных из хронического опыта в различные сроки после операции, на аутопсии наблюдали массивный спаечный процесс в брюшной полости с эпицентром в зоне оперативного вмешательства. В адгезивный процесс были вовлечены сальник, петли кишечника и брюшная стенка. Нередко межкишечное соустье было интимно спаяно с послеоперационной раной. У 12 (46,1%) крыс обнаружены межкишечные абсцессы и различной степени выраженности нагноения послеоперационной раны. В 4 (15,4%) наблюдениях выявлен анастомозит с формированием микроабсцессов в области анастомоза.

В основной группе опытов погибло 5 животных (летальность - 19,2%). Причиной смерти 4 крыс явилась острая кишечная непроходимость вследствие анастомозита (2) и обширной внутрибрыжеечной гематомы (2) после введения новокаина с гепарином. В одном наблюдении неблагоприятный исход был вызван недостаточным анестезиологическим пособием. Сравнительный анализ данных аутопсий погибших и выведенных из хронического опыта животных показал, что в основной группе экспериментов спаечный процесс в брюшной полости был значительно менее выражен и был представлен в виде плоскостных рыхлых сращений сальника с межкишечным соустьем. Следует отметить, что послеоперационные гнойные осложнения не развивались.

Для оценки процессов заживления межкишечного анастомоза было проведено исследование биомеханической прочности кишечного соустья, используя метод определения внутрипросветного давления разрыва (ДР). Исследования выполнены на специально созданной нами установке (свидетельство о рац. предложении №1446 от 3.06.2002 г.). Основными узлами ее являются (рис. 1): шприцевой инфузионный насос SEP -10S, подающий раствор или газ со скоростью 1,7 мл в мин, манометр ММТ-01 и магистраль из полихлорвинилового материала.

Взятый фрагмент интактной или анастомозированной кишки помещали в емкость с жидкостью. Шприцем создавали постоянный поток воздуха или подкрашенной жидкости, которые вводили по катетеру в кишку со скоростью 1,7 мл/мин

(противоположный конец кишки лигировали или закрывали ее просвет пробкой-краном). Давление в исследуемом фрагменте кишки поднимали до уровня, когда воздух или подкрашенная жидкость начинали выходить через рану анастомоза или дефект стенки кишки. Определяли давление, при котором выходили воздух или жидкость, диаметр кишки и место выхода воздуха или жидкости.

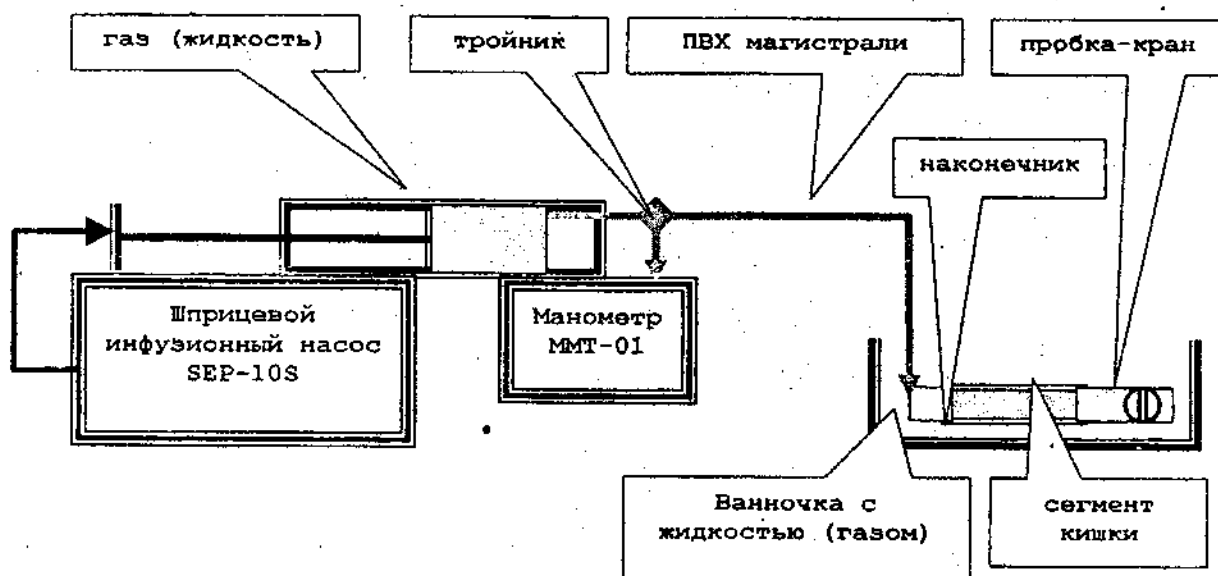


Рис.1 Схема установки для определения прочности кишечной стенки и кишечных швов.

Исследования показали, что нарушение герметичности анастомоза в первые трое суток, как правило, происходит через места вколов иглы при минимальном давлении (25-30 мм рт.ст.), т.е. выявляется полное отсутствие герметичности анастомоза.

На 6-е сутки при внутрикишечном давлении около 100 мм рт.ст. возникал разрыв анастомоза. Спустя 9 суток происходил разрыв стенки кишки вне зоны соустья (рис. 2).

Таким образом, анастомозы при несложном раневом процессе довольно быстро после их формирования становятся прочнее, чем ткани самой кишки. Дело в том, что радиус кишки в месте анастомоза всегда меньше радиуса интактной кишки и к тому же зона соустья менее расширяемая за счет тканевой ригидности и швов. Поэтому, по мере того, как анастомоз приобретает определенную прочность при раздувании исследуемого сегмента кишки, разрыв возникает вне зоны соустья.

Представляется интересным установленный нами в опытах факт повышения прочности стенки кишки после внутрикишечного введения растворенного озона и масла во время операции после формирования анастомоза и в раннем послеоперационном периоде. При этом разрыв стенки кишки (на 9-е сутки после операции) возникал при более высоком внутрикишечном давлении (150-175 мм рт.ст.), что практически соответствует прочности стенки интактной кишки, которая выдерживает повышение давления до уровня 180-200 мм рт.ст. В контрольной группе аналогичный уровень ДР наблюдали только на 11 – 13-е сутки после операции. Помимо этого, наши наблюдения показали, что внутрикишечное введение различных форм озона (растворенного и озонового масла) в комбинации с использованием  $\text{NaClO}$  и  $\text{PO}_3$  при санации брюшной полости способствуют сокращению сроков заживления анастомозов в среднем на 1-2 дня.



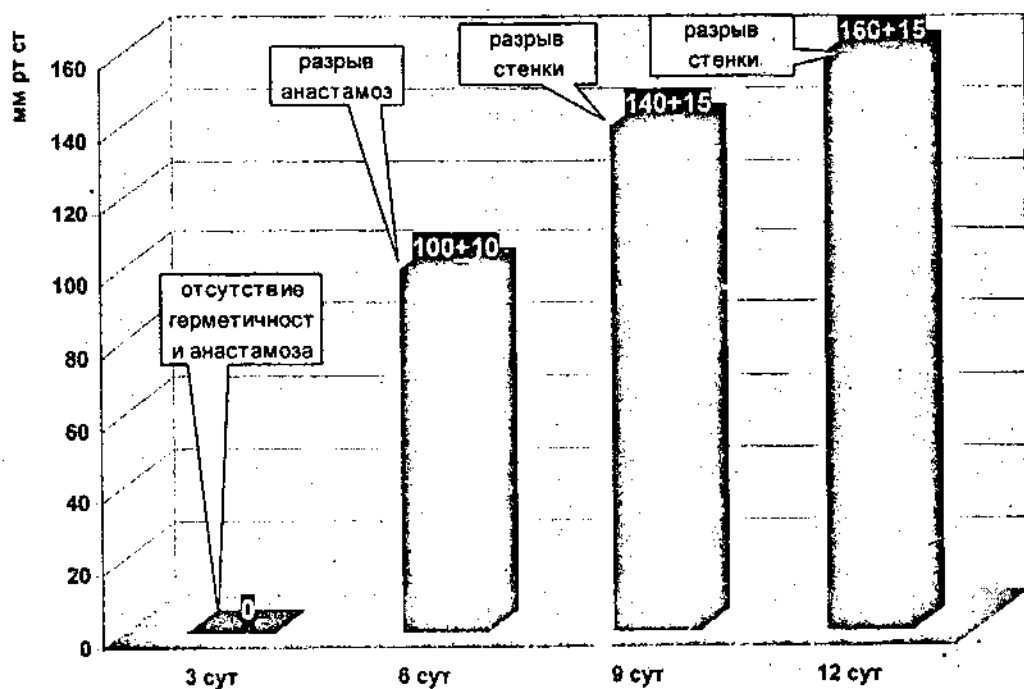


Рис.2 Динамика прочности швов толстокишечного анастомоза

Вместе с тем анализ гистограмм (рис. 3 и рис. 4) позволил нам установить 2 явления, представляющих интерес для экспериментатора и клинициста:

Большой информативностью отличается метод определения внутрипросветного ДР при раздувании кишечника жидкостью, поскольку часть вводимого объема газа уходит для достижения сжатия воздушного столба в магистральных и сегменте кишки.

При внутрикишечном введении жидкости и достижении внутрипросветного давления в сегменте кишки на уровне 90-110 мм рт.ст. на гистограмме отчетливо определяется плато (рис. 4), после чего вновь отчетливо начинает повышаться внутрикишечное давление вплоть до развития разрыва стенки кишки. Этот феномен, очевидно, связан с разрывом коллагеновых волокон, образующих довольно прочный каркас в подслизистом слое. Дальнейшую прочность кишки обеспечивает только мышечный слой.

В клинике этот «двухмоментный» разрыв кишки при ОКН соответствует клинической картине, когда на определенной стадии патологического процесса (2-я стадия) значительно снижается интенсивность болевого синдрома, но при стихании боли появляется реальная опасность развития диастатического разрыва кишки проксимальнее уровня непроходимости.

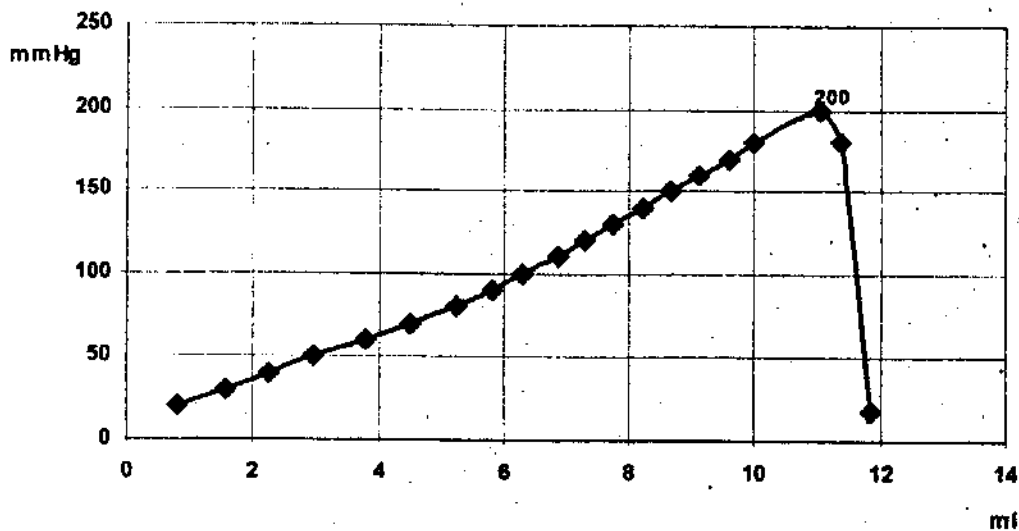


Рис. 3      Динамика изменения внутрикишечного давления в сегменте толстой кишки крысы в зависимости от объема вводимого газа

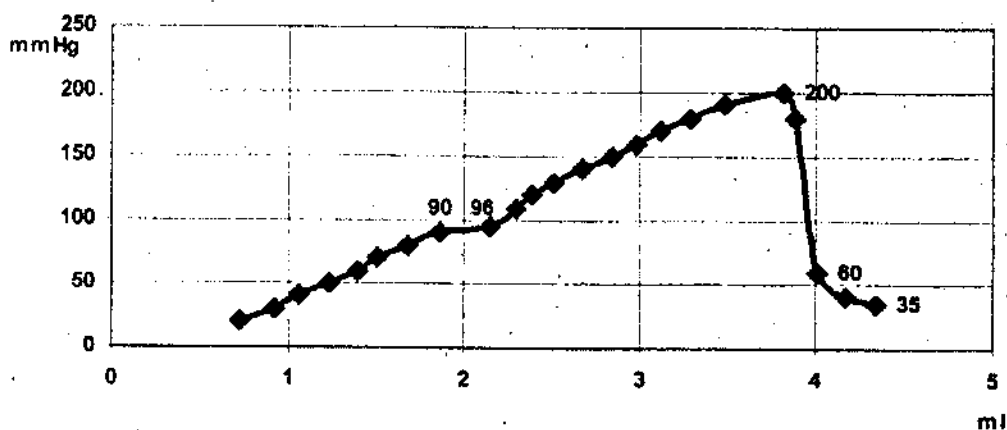


Рис.4      Динамика изменения внутрикишечного давления в сегменте толстой кишки крысы в зависимости от объема вводимой жидкости

#### Выводы

1. Комплексное использование натрия гипохлорита и методов озонотерапии при острой кишечной непроходимости позволяют заметно снизить гнойно-воспалительные осложнения и летальность, сократить сроки заживления кишечных анастомозов.
2. Разработанный нами метод определения внутрипросветного давления разрыва стенки кишки является информативным способом контроля динамики заживления кишечных швов, дает возможность объективно оценивать эффективность разрабатываемых технологий, предусматривающих улучшение репаративных процессов и снижение риска несостоятельности швов формируемого кишечного соустья.

## *Литература*

1. Брискин Б.С., Смаков Г.М., Бородин А.С., Марченко А. Обтурационная непроходимость при раке ободочной кишки // Хирургия. – 1999. - №5. – С.37-40.
2. Гельфанд Б.Р., Гологорский В.А., Бурневич С.З. и др. Селективная деконтаминация и детоксикация желудочно-кишечного тракта в неотложной абдоминальной хирургии и интенсивной терапии // Вестник интенсивной терапии. – 1995. - №1. – С.8-11.
3. Гринев М.В., Кулибаба Д.М., Новожилов В.Н. Клинические аспекты токсико-септического шока при перитоните // Вестник хирургии. – 1995. - №1. – С.7-11.
4. Гусев В.И. Варианты прецизионного шва при операциях на толстой кишке // Хирургия. – 1995. - №3. – С.52-57.
5. Егоров В.И. Механические методы оценки заживления желудочно-кишечных соединений // Анналы хирургии. – 2001. - №3. – С.25-28.
6. Перигулов С.И. Роль эндогенной кишечной микрофлоры в патогенезе разлитого перитонита: Автореф. дис. ... канд. мед. наук. – Л., 1992. – 20с.

УДК 616.36-002-089

## **ЛИЗОЦИМРЕГУЛИРУЮЩАЯ ФУНКЦИЯ ПЕЧЕНИ ПРИ ХРОНИЧЕСКОМ ГЕПАТИТЕ И ЧАСТИЧНОЙ ГЕПАТЭКТОМИИ**

П.Н.Савилов, С.Я.Дьячкова

*Воронежская государственная медицинская академия*

В эксперименте на животных установлена способность печени здорового организма обогащать лизоцимом протекающую через неё кровь. При хроническом гепатите и после частичной гепатэктомии выявлено снижение лизоцим-обогащающей функции печени. Применение частичной гепатэктомии на фоне хронического гепатита усиливало ингибирующее влияние гепатотоксина на способность печени обогащать лизоцимом протекающую через неё кровь.

В настоящее время частичная гепатэктомия является не только радикальным средством в лечении очаговых заболеваний печени [4], но и применяется в качестве стимулятора обратимости склеротических процессов в печени при её хроническом диффузном поражении [6]. Всё это требует глубокого и детального изучения влияния операционной агрессии на состояние функционально-метаболических систем как самой печени, так и организма в целом.

Исследованиями установлено, что резекция печени, как и длительное действие на организм гепатотоксина, вызывает снижение бактерицидной активности артериальной крови по отношению к патогенным штаммам Грам(+) и Грам(-) микрофлоры [8, 9]. В свою очередь, бактерицидность крови представляет собой совокупность гуморальных факторов естественной резистентности организма, направленных на уничтожение микробов и их токсинов. К ним относятся система комплемента, нормальные антитела,  $\beta$ -лизины, лизоцим и др. [2]. Бактерицидное действие лизоцима основано на его способности, как фермента, разрушать муреин, входящий в клеточную оболочку бактерий, что приводит к их разрушению или опсонизации с последующим захватом фагоцитами [1, 2]. Считается, что в крови основным источником лизоцима плазмы являются гранулоциты [2]. Между тем способность печени регулировать содержание и активность лизоцима в протекающей через неё крови в норме и при патологии не исследована.

Целью настоящей работы явилось изучение активности лизоцима в протекающей через печень крови при хроническом гепатите и частичной гепатэктомии.

**Методика исследования.** Опыты проведены на беспородных белых крысах обоего пола массой 180-230 г. Хронический гепатит воспроизводили путем введения тетрахлорметана ( $CCl_4$ , 0,1 мл 50% раствор на оливковом масле / 100 г массы тела, подкожно, через сутки в течение 65 суток с двумя двухнедельными перерывами между 6 и 7, 13 и 14 инъекциями). Частичную гепатэктомию (ЧГЭ) проводили путём удаления электроножом части левой доли печени, что составляло 15-20% от массы органа. У животных с хроническим  $CCl_4$ -гепатитом ЧГЭ осуществляли на 65-е сутки введения токсина сразу после последней инъекции.

Животные были разделены на 5 серий опытов:

- 1-я серия - здоровые (интактные) животные;
- 2-я серия - животные, исследованные на 65-е сутки введения  $CCl_4$ ;
- 3-я серия - животные с хроническим  $CCl_4$ -гепатитом, исследованные на 3-и сутки после отмены гепатотоксина и лапаротомии;
- 4-я серия - животные с хроническим гепатитом, исследованные на 3-и сутки после ЧГЭ;
- 5-я серия - здоровые животные, исследованные на 3-и сутки после ЧГЭ.

Объектом исследования служила кровь, которую забирали стерильными инсулиновыми шприцами из аорты и воротной вены под микроскопом «МБС-1». Получение оттекающей от печени венозной крови *in situ* проводили по разработанной нами (Савилов П.Н.) оригинальной методике (know how). Последовательность забора крови была следующая: печёночные вены – воротная вена – аорта. Резекцию печени, забор крови и забой животных осуществляли под эфирным наркозом. Активность лизоцима в крови определяли чашечным способом с культурой *Micrococcus lysodeticus* [3]. Результаты обработаны статистически с учётом параметрического критерия Стьюдента.

Результаты исследования представлены в табл.1. Активность лизоцима в оттекающей от печени крови здоровых животных (1-я серия) достоверно превышала аналогичный показатель артериальной и портальной крови. При этом у всех животных данной серии опытов отмечались отрицательная артериовенозная (АВРл) и портоинозная (ПВРл) разницы по лизоциму. Это свидетельствует о способности интактной печени обогащать лизоцимом кровь, протекающую через её микроциркуляторное русло. Активность лизоцима в артериальной и портальной крови достоверно не различались, однако артериопортальная разница (АПРл) по лизоциму у 70% животных 1-й серии была положительной. Это указывает как на задержку лизоцима тканями желудочно-кишечного тракта, так и на его секрецию в полость кишечника.

На 65-е сутки введения  $CCl_4$  (2-я серия) обнаружено снижение активности лизоцима в артериальной, портальной и оттекающей от печени крови соответственно на 28%, 17% и 18%. При этом у 30% животных данной серии АВРл оставалась отрицательной, но снижалась в 3 раза по сравнению с нормой; у 40% она была положительной, а у 30% - равной «0». Становилась положительной ПВРл у 40% животных исследуемой серии, у другой части животных (40%) она равнялась «0». Равной «0» становилась АПРл у 60% животных исследуемой серии. Следовательно, длительное действие гепатотоксина на организм не только снижает лизоцимобогащающую функцию печени, но и понижает активность лизоцима в самой крови.

На 3-и сутки после отмены токсина и контрольной лапаротомии (3-я серия) отмечалось снижение (на 14%), по сравнению с 2-й серией, активности лизоцима только в крови воротной вены, в результате чего она становилась на 28% ниже нормы.

В артериальной и оттекающей от печени крови она оставалась сниженной соответственно на 24% и 61%. Снижение активности лизоцима в крови воротной вены приводило к тому, что она становилась достоверно ниже (на 10%), чем в артериальной крови, хотя АПРл у 60% животных оставалась равной «0». Одновременно с этим АВРл становилась положительной у 88% животных, тогда как ПВРл - у 66%. Следовательно, отмена токсина не только не восстанавливает лизоцимобогащающую функцию печени, но и усиливает потребление лизоцима органами желудочно-кишечного тракта и гепатоцитами.

Таблица 1. Активность лизоцима (усл.ед.) в артериальной, портальной и оттекающей от печени крови при хроническом гепатите и частичной гепатэктомии (M±m)

Кровь	Серия опытов (в скобках – количество экспериментальных животных)				
	1 (n=10)	2 (n=10)	3 (n=9)	4 (n=10)	5 (n=10)
Арт.	1,56±0,14	1,13±0,02*	1,15±0,02*	1,01±0,06*♦	1,24±0,1
П.В.	1,44±0,09	1,19±0,06*	1,03±0,01*▲	1,04±0,02*●	1,48±0,11
КОП	2,85±0,42 ▲▼	1,24±0,08*	1,11±0,03*	1,01±0,003*♦	1,56±0,17*
АВРл	-1,02±0,27	-0,3±0,1 30% 0,9±0,01 40% «0» - 30%	0,15±0,02 88%	«0» - 100%	-0,96±0,11 40% «0» - 60%
ПВРл	-1,57±0,44	0,21±0,1 40% «0» - 40%	0,14±0,03 66%	«0» - 80%	0,43±0,04 40% -0,52±0,15 35%
АПРл	0,44±0,05	«0» - 60%	«0» - 66%	«0» - 80%	-0,82±0,03

Обозначения: Арт. – артерия; П.В. – портальная вена; КОП – венозная кровь, оттекающая от печени; АВРл, ПВРл, АПРл – соответственно артериовенозная, портоинозная и артериопортальная разница по лизоциму; ▲ - достоверность различий (p<0,05) по сравнению с артериальной кровью в данной серии опытов; ▼ - достоверность различий (p<0,05) по сравнению с кровью воротной вены в данной серии опытов; \* - достоверность различий (p<0,05) по сравнению с нормой; ● - достоверность различий (p<0,05) по сравнению с 2-й серией опытов; ♦ - достоверность различий (p<0,05) по сравнению с 3-й серией опытов.

На 3-и сутки после ЧГЭ у животных с хроническим СС1<sub>4</sub>-гепатитом (4-я серия) обнаружено снижение (на 10%) активности лизоцима в оттекающей от печени крови по сравнению с 3-й серией опытов. В результате этого она становилась на 65% ниже нормы. В артериальной и портальной крови активность лизоцима была снижена по сравнению с нормой соответственно на 35% и 28%. При этом практически у всех животных исследуемой серии АВРл, ПВРл и АПРл становились равными «0». Следовательно, ЧГЭ на фоне хронического гепатита, усиливая ингибирующее влияние длительного действия гепатотоксина на лизоцимобогащающую функцию печени, приводила к полному подавлению активности фермента в плазме крови.

У здоровых животных на 3-и сутки после ЧГЭ (5-я серия) активность лизоцима в артериальной и портальной крови достоверно не отличалась от нормы, тогда как в оттекающей от печени крови она снижалась на 45%. В результате этого у 60% животных АВРл становилась равной «0», Отрицательная ПВРл сохранялась только у 35% животных 5-й серии, но при этом была в 3 раза ниже нормы, у 40% она становилась положительной. Изменялась и АПРл, которая у 75% животных исследуемой серии становилась отрицательной, указывая на повышенное поступление лизоцима в портальную систему из органов желудочно-кишечного тракта. Следовательно, снижение активности лизоцима в оттекающей от печени крови здоровых животных на 3-и сутки после ЧГЭ не сопровождается изменениями активности лизоцима в артериальной и портальной крови, в отличие от животных с хроническим гепатитом.

**Обсуждение.** Увеличение активности лизоцима крови при её прохождении через интактную печень свидетельствует о том, что лизоцим не только образуется в печени, как это было обнаружено ранее [1], но и активно выводится в кровь. Печень, таким образом, наряду с гранулоцитами, принимает активное участие в обогащении плазмы крови лизоцимом. При этом основная роль в её обеспечении данным ферментом, вероятно, принадлежит нейтрофилам. Не случайно, снижение активности лизоцима в крови, оттекающей от печени, у здоровых животных после ЧГЭ не приводило к снижению активности лизоцима в артериальной и в портальной крови.

При хроническом диффузном поражении печени имеют место не только деструкция печёночных синусоидов [7,11], но и снижение функциональной активности лейкоцитов периферической крови [5]. В этих условиях ЧГЭ, выступая в качестве дополнительного стрессового агента, усиливает негативное влияние  $CCl_4$  на лизоцимобогащающую функцию печени. На фоне угнетения функциональной активности лейкоцитов, это приводит к полному подавлению активности лизоцима в плазме крови. Исходя из этого становится понятной причина снижения бактерицидной активности крови по отношению к патогенным штаммам Грам (+) и Грам (-) организмов, наблюдающееся после резекции печени в условиях хронического гепатита [10].

**Заключение.** Печень крысы обладает способностью обогащать лизоцимом протекающую через неё кровь. Частичная гепатэктомия, в объёме 15-20% от массы органа, как и длительное действие на организм крысы гепатотоксина ( $CCl_4$ ), приводит к снижению лизоцимобогащающей функции печени. В свою очередь, применение ЧГЭ на фоне хронического гепатита усиливает ингибирующее влияние гепатотоксина на способность печени обогащать протекающую через неё кровь лизоцимом, что приводит к полному подавлению активности лизоцима в плазме крови. У здоровых животных после частичной гепатэктомии не происходит снижения активности лизоцима в артериальной и портальной крови, несмотря на её снижение в крови, оттекающей от оперированного органа.

#### *Литература*

1. Абеуев Х.Б. Влияние глюкокортикоидов на функциональную активность лейкоцитов и содержание лизоцима в органах белых крыс // Автореф. дис. ... канд. мед. наук. – Караганда, 1974. – 17с.
2. Вершингора А.Е. Основы иммунологии. – Киев: «Выща школа», 1980.
3. Дьячкова С.Я., Кузьмина Н.И. Способ определения лизоцима в сыворотке: Рац. предложение ВГМА, № 25-46 от 4.03.02.
4. Зубахин А.А., Кутина С.Н., Маянский Д.Н. Функциональное состояние системы гемостаза на разных стадиях гепатофиброза у мышей // Бюлл. эксп. биол. и мед. - 1992. - №7. – С.22-24.
5. Журавлёв В.А. Хирургия гемангиом печени // Вестн. хирургии. – 1986. - №7. - С.27-29.
6. Малышев Ю.И., Пышкин С.А. Новый способ лечебной резекции печени при циррозе и хроническом гепатите // Рак печени. – М., 1977. – С.123-124.
7. Прохоров В.А., Мироджов Г.Е., Алексеев В.А. Влияние кислорода на пропускную способность изолированной печени крыс при токсическом гепатите // Экспериментальная патология печени: Сб. научн. Работ. - Душанбе, 1977. - Вып.1. - С.150-158.
8. Савилов П.Н., Кузьмина Н.И. Бактерицидность артериальной крови после краевой резекции печени в эксперименте // Современные проблемы экспериментальной и клинической медицины: Мат. Всеросс. конф. мол. учёных. – Воронеж, 2000. – С.147-148.
9. Савилов П.Н., Кузьмина Н.И., Дьячкова С.Я. Изучение бактерицидности крови при хроническом тетрахлорметановом гепатите // С.-Петербургские научные чтения (2001) – СПб, 2001. – Ч. 1. – С.148-149.
10. Савилов П.Н., Кузьмина Н.И., Дьячкова С.Я., Яковлев В.Н. Бактерицидная активность крови после частичной гепатэктомии интактной и патологически изменённой печени // Вестник ВГУ. - Серия: химия, биология. – 2001. - №1. – С.47-49.
11. Muro H., Shirotsava H., Kosugui I., Ito I. Defect of sinusoidal Fc-receptors and immune complex uptake in  $CCl_4$  - induced liver cirrhosis in rats // Gastroenterology. – 1980. – Vol.94, №1. – P.200-210.

## ЛЕКЦИЯ

УДК 616-005.96:617.58

### **ЛИМФЕДЕМА (СЛОНОВОСТЬ) НИЖНИХ КОНЕЧНОСТЕЙ (ЭТИОПАТОГЕНЕЗ, КЛИНИКА, ЛЕЧЕНИЕ)**

Н.П.Снытко

*Смоленская государственная медицинская академия*

**Лимфедема (слоновость, лимфостаз)** – заболевание, характеризующееся прогрессирующим отеком конечности и замещением подкожно-жировой клетчатки соединительной тканью вследствие нарушенного лимфообращения врожденного или приобретенного характера [1, 5, 7, 11, 13].

Выделяют следующие формы лимфедемы:

- мягкую форму (образование плотной соединительной ткани между дольками жира подкожной клетчатки, разрыхление соединительнотканых перегородок клетчатки, отек);
- твердую форму (полное замещение подкожной жировой клетчатки плотной соединительной тканью);
- смешанную форму - переходная, имеет место чередование различных по степени уплотнения участков тканей (сочетание мягкой и твердой форм).

Лимфедема (слоновость) или elephantiasis известна задолго до нашей эры. Термин «слоновость» произошел от сходства запущенных форм заболевания с кожей слона. В настоящее время иностранными и отечественными учеными для нозологического выделения заболевания используют термин «лимфедема», как наиболее отвечающий патогенетической сущности заболевания [6, 12].

Описаны случаи лимфедемы различных частей тела: молочных желез, лица, половых органов, верхних конечностей [1, 2, 5, 11]. Но особенно часто (до 95%) встречается поражение нижних конечностей. Лимфедема, как нозологическая форма заболевания, стала четко дифференцироваться с момента широкого внедрения в практику специального метода исследования – лимфографии [17].

**Этиология.** Лимфедема – заболевание полиэтиологическое. Изменения в лимфатической системе вызывается различными причинами первичного (врожденно-конституционного) или вторичного характера, но ведущим в заболевании всегда является недостаточность дренажа и транспортировки лимфы (табл. 1) [3, 4, 15, 16, 25].

При первичной форме лимфедемы не всегда удается установить этиологический фактор заболевания, тогда как при вторичной лимфедеме причиной отека становится блокада лимфатических путей после хирургического вмешательства на органах малого таза, лучевой терапией, окклюзии лимфатических сосудов филяриями, грибами, метастазами опухолей, венерических заболеваний (сифилис), туберкулеза [1, 2, 11, 13, 20, 21, 24, 28].

При первичной лимфедеме выделяют врожденные и идиопатические формы. По данным авторов [2], врожденная лимфедема встречается сравнительно редко – в 3-6%. К группе врожденных лимфедем относят так называемую болезнь Nonne-Milroy.

Milroy (1928) [29] описал поколение семьи из 97 человек, у 20 из них в 6 поколениях имелся врожденный отек нижней конечности, появлявшийся, преимущественно, у новорожденных и развившийся в период полового созревания. Автор сделал вывод, что у этих больных имела место недостаточность лимфатической системы. В последние годы у больных с наследственной формой лимфедемы (болезнь Милроя) выявлено нарушение функции гена VEGFR3 (в хромосоме 5g), ответственного за выработку тирозин-киназы. Авторы считают, что дефект этого гена ведет к патологии развития лимфатических сосудов, проявляющихся появлением отеков [22, 23]. В литературе приводятся сведения о синдроме желтых ногтей, при котором лимфедема нижних конечностей сочетается с дистрофией ногтевых пластинок, хроническим синуситом и бронхоэктазами [20, 27].

Таблица 1. Классификация лимфедемы

Первичные формы	Врожденная 3-6 %	Простая
	Идиопатическая 94-97%	Семейная болезнь Милроя
		Гипоплазия лимфатических путей - 90%
		Гиперплазия лимфатических путей - 8%
		Клапанная недостаточность лимфатических сосудов - 2%
«Болезнь желтых ногтей»		
Воспалительного происхождения	Острые и хронические воспалительные процессы в коже, подкожной клетчатке	
Вторичные формы	Невоспалительного происхождения	Посттравматическая
		Сдавление лимфатических сосудов
	Удаление лимфатических узлов	
Паразитарная	Закупорка лимфатических путей паразитами (филяриями)	

Спонтанные (идиопатические) отеки могут проявляться в различные сроки жизни больных. Они описаны некоторыми авторами как *Lymphodema praesox* (ранние отеки), развившиеся в возрасте от 15 до 35 лет, и *lymphodema tarde* (поздние отеки), развившиеся после 35 лет. Из 479 больных с первичной лимфедемой нижних конечностей, наблюдаемых I.V.Kinmonth (1972), ранняя форма выявлена у 358 (73,7%), поздняя – у 71 (14,8%). По мнению D.L.Larson et al.(1966) и H.Lewis et al.(1979), идиопатическая лимфедема относится к врожденной и отличается только временем возникновения и тяжестью дефектов в лимфатической системе.

Вторичные формы лимфедемы обусловлены воздействием на лимфатическую систему (лимфатические сосуды, лимфатические узлы) факторов, приводящих к лимфостазу:

- невоспалительная форма (пересечение или перевязка крупных лимфатических коллекторов или лимфатических узлов, сдавление лимфатических путей рубцами, рентгенотерапия, стойкое нарушение артериального или венозного кровообращения, нейрогенные факторы);
- воспалительная форма (после рецидивирующего рожистого воспаления, хронических специфических инфекционных заболеваний, местных гнойных процессов, филяриоза и других причин);
- бластоматозная форма (распространенные доброкачественные опухоли: гемангиома, лимфангиома, невус, миома, нейрофиброма и др.).

У 30% женщин, оперированных по поводу рака молочной железы, развивается лимфедема верхней конечности в течение 1-5 месяцев после операции [24, 25], причем



после радиотерапии лимфедема развивается у 45%, а у больных без радиотерапии – у 15% больных [25].

**Лечение.** Лечение лимфедемы до настоящего времени представляет трудную задачу. Смертности при этом заболевании не отмечено, но часто на длительное время оно приводит к временной нетрудоспособности и даже инвалидности, в особенности, при присоединении осложнений [2].

В настоящее время применяют как консервативное, так и оперативное лечение [1, 2, 5, 6, 8, 9, 14, 18, 19]. Консервативное лечение дает временный и незначительный эффект, в особенности - при запущенных формах лимфедем. Полного излечения при этом добиться невозможно, хотя своевременно назначенное и периодически проводимое консервативное лечение на какое-то время задерживает развитие болезни, уменьшает риск присоединения осложнений, а иногда и полностью прекращает рецидивы рожистых воспалений. Основными методами консервативного лечения, применяемые отечественными и зарубежными авторами, являются:

- компрессионная терапия, заключающаяся в постоянном ношении эластических бинтов;
- медикаментозная терапия, в основу которой входят повышение тонуса, укрепление стенок лимфатических и кровеносных сосудов (венорутон, гливенол, витаминотерапия), выведение из организма избытка жидкости (диуретики, физиотерапия);
- противовоспалительное лечение (антибиотики, сульфаниламиды).

Для компрессионного лечения предложены специальные устройства, состоящие из соединенных между собой резиновых манжеток, в которые нагнетается воздух компрессором. Хирургическое лечение заключается в улучшении оттока лимфы или в иссечении пораженных тканей. Хирургические методы можно разделить на следующие виды оперативных вмешательств:

- операции, направленные на удаление пораженных тканей;
- операции, преследующие цель перевода лимфы из подкожного слоя в подфасциальные;
- лимфовенозное и нодулоенозное анастомозирование.

Предложено множество операций резекционного типа, отличающихся друг от друга как по объему иссечения пораженных тканей, так и по виду последующей кожной пластики. Однако основным недостатком таких операций является развитие в отдаленном послеоперационном периоде (через 2-5 лет) выраженного рубцового перерождения кожи с келлоидными деформациями, папилломатозом, гиперкератозом, лимфорреией, что делает тщетными все усилия хирургов и надежды пациентов.

Дренирующие операции преследуют цель перевода лимфы из подкожной клетчатки в подфасциальное пространство, заключаются в проведении шелковых монофиламентных нитей из подкожной клетчатки под фасцию, иссечении участков фасции и др. Наиболее эффективным оперативным вмешательством подобного рода является операция по созданию дренажа путем погружения дезинтермизированного кожного лоскута в подфасциальное пространство для дренирования лимфы из поверхностного кожного и подкожного лимфатического русла в глубокие отделы [9, 19].

Наиболее перспективными в настоящее время являются методы, направленные на перевод тока лимфы из заблокированных лимфатических сосудов в венозные (лимфовенозные и лимфоаденовенозные соустья) на разных уровнях нижних конечностей [8, 9]. В связи с техническим прогрессом в медицине (применение микроскопа, монофиламентных нитей толщиной 7-10 нулей) этот вид оперативного вмешательства применяется чаще.

## Литература

1. Горшков С.З. Два случая элифантиаза лица // Хирургия. - 1968. - №6. - С.141-143.
2. Горшков С.З., Караванов Г. Г. Слоновость. - М.: «Медицина», 1972. - 240с.
3. Зербино Д.Д. Патологическая анатомия и патогенез хронической лимфедемы (слоновости) // Архив патологии. - 1972. - Т.34, №9. - С.17-29.
4. Зербино Д.Д. Общая патология лимфатической системы. - Киев: «Здоровья», 1974. -160с.
5. Караванов Г.Г., Ретвинский А.А. Слоновость конечностей. - Киев: «Здоровья», 1967. -134с.
6. Кузин М.И., Аничков М.И., Савченко Т.В. Прямой лимфо-венозный анастомоз при нарушениях оттока лимфы из конечностей // Хирургия. - 1972. - №7. - С.3-7.
7. Левин Ю.М., Зедгенидзе Г.А., Комаров Б.Д. Практическая лимфология. - Баку: Мариор. - 1982. - 304с.
8. Лохвицкий С.В., Богомолов А.Д., Адьбертон И.Н. Лимфо-венозные анастомозы в лечении лимфостазов конечностей // Актуальные вопросы хирургического лечения сосудов: Всесоюзная конференция. - М., 1977. - С.215-217.
9. Малинин А.А. Хирургическая и микрохирургическая коррекция заболеваний лимфатической системы // Анналы хирургии. - 2001. - №2. - С.16-19.
10. Махов Н.И. Отдаленные результаты наложения прямых сосудистых лимфо-венозных анастомозов по поводу слоновости нижних конечностей // Хирургия. - 1978. - №9. - С.73-77.
11. Медведев П.М. Слоновость конечностей и половых органов. - М., 1964. -119с.
12. Савченко Т.В. Клинические формы лимфостаза // Нарушение периферического лимфообращения и методы их коррекции. - М., 1980. - С.111-112..
13. Трошков А.А. Об этиологии слоновости нижних конечностей // Советская медицина. - 1958. - №6. - С.135.
14. Andersen L., Hojris I., Erlandsen M., Andersen J. Treatment of breast-cancer-related lymphedema with or without manual lymphatic drainage, a randomized study // Acta Oncol. - 2000. - Vol.39, №3. - P.399-405.
15. Avrahami R. et al. Combined surgical correction of bilateral congenital lower limb lymphedema with associated anomalies // Lymphology. - 1998. - Jun, Vol.31, №2. - P.65-67.
16. Berlin E., Gjores J.E., Ivarsson C., Palmqvist I., Thagg G., Thulesius O. Postmastectomy lymphoedema. Treatment and a five-year follow-up study // Int. Angiol. - 1999. - Dec, Vol.18, №4. - P.294-298.
17. Brautigam P. et al. Analysis of lymphatic drainage in various forms of leg edema using two compartment lymphoscintigraphy // Lymphology. - 1998. - Jun, Vol.31, №2. - P.43-55.
18. Brorson H. Liposuction gives complete reduction of chronic large arm lymphedema after breast cancer // Acta Oncol. - 2000. - Vol.39, №3. - P.407-420.
19. Foldi E. The treatment of lymphedema // Cancer. - 1998. - Dec, Vol.15, №83 (12 Suppl American). - P.2833-2834.
20. Gocmen A., Kucukosmanoglu O., Kiper N., Karaduman A., Ozcelik U. Yellow nail syndrome in a 10-year-old girl // Turk. J. Pediatr. - 1997. - Jan-Mar, Vol.39, №1. - P.105-109.
21. Hydrocelectomy: a proxy for hydrocele prevalence in coastal Kenya // Epidemiol. Infect. - 2000. - Jun; Vol.124, №3. - P.529-541.
22. Irrthum A., Karkkainen M.J., Devriendt K., Alitalo K., Vikkula M. Congenital hereditary lymphedema caused by a mutation that inactivates VEGFR3 tyrosine kinase // Am. J. Hum. Genet. - 2000. - Aug, Vol.67, №2. - P.295-301.
23. Karkkainen M.J., Ferrell R.E., Lawrence E.C., Kimak M.A., Levinson K.L., McTigue M.A., Alitalo K., Finegold D.N. Missense mutations interfere with VEGFR-3 signalling in primary lymphoedema // Nat. Genet. - 2000. - Jun, Vol.25, №2. - P.153-159.
24. Kasse A.A., Diop M., Dieng M., Deme A., Ndaw D., Fall M.G., Diop P.S., Betel E., Dembele B., Drabo B., Timbely G., Toure P. Risk factors for lymphedema of the arm after mastectomy for breast cancer // Dakar Med. - 1999. - Vol.44, №1. - P.32-35.
25. Kocak Z., Overgaard J. Risk factors of arm lymphedema in breast cancer patients // Acta Oncol. - 2000. - Vol.39, №3. - P.355-372.
26. Sitzia J., Woods M., Hine P., Williams A., Eaton K., Green G., Kim D.I. et al. Excision of subcutaneous and deep muscle fascia for advanced lymphedema // Lymphology. - 1998. - Dec, Vol.31, №4. - P.190-194.
27. Slee J., Nelson J., Dickinson J., Kendall P., Halbert A. Yellow nail syndrome presenting as non-immune hydrops: second case report // Am. J. Med. Genet. - 2000. - Jul 3; Vol.93, №1. - P.1-4.
28. Tengrup I., Tennvall-Nittby L., Christiansson I., Laurin M. Arm morbidity after breast-conserving therapy for breast cancer // Acta Oncol. - 2000. - Vol.39, №3. - P.393-397.
29. Witte M.H. Phenotypic and genotypic heterogeneity in familial Milroy lymphedema // Lymphology. - 1998. - Dec, Vol.31, №4. - P.145-155.

## КРАТКИЕ СООБЩЕНИЯ

УДК 616.36-001-089

### **ПРАВСТОРОННЯЯ ГЕМИГЕПАТЭКТОМИЯ ПРИ ТРАВМЕ ПЕЧЕНИ**

Р.А.Алибегов, Д.И.Еркин, А.В.Кученков, Ю.Н.Морозов, О.А.Сергеев

*Клиническая больница № 1, г. Смоленск*

Лечение обширных повреждений печени до настоящего времени остается одним из проблемных вопросов абдоминальной хирургии.

Цель сообщения - показать целесообразность применения обширных резекций печени при массивных травматических повреждениях.

Приводим наблюдение. Больной П., 35 лет, доставлен в хирургическое отделение бригадой скорой медицинской помощи 6.05.2000г. Со слов сопровождающих, пострадавший в состоянии алкогольного опьянения за 1 час до поступления в стационар упал со второго этажа дома на ступеньки первого. Ранее пациент трижды оперирован на органах брюшной полости. Общее состояние крайне тяжелое, кожные покровы бледные, пульс на периферических сосудах не определяется, артериальное давление снижено до 60/40 мм рт.ст. Больной срочно доставлен в операционную. Одновременно с противошоковой терапией выполнена лапаротомия. В брюшной полости - выраженный спаечный процесс и около 2500 мл крови со сгустками. После разделения спаек осуществлен доступ к органам брюшной полости. При ревизии обнаружено обширное повреждение правой доли печени, отдельные фрагменты печеночной ткани лежат свободно в брюшной полости. Параллельно с мероприятиями по остановке кровотечения начата реинфузия крови в обе подключичные вены. В течение операции по мере накопления крови в брюшной полости производилась ее реинфузия. Гепаторafia была невозможна из-за обширности повреждений печени и цирротических изменений ее паренхимы. Мобилизована правая доля печени, подведен турникет на печеночно-двенадцатиперстную связку, выделен и наложен турникет на подпеченочный сегмент нижней полой вены, прижат надпеченочный сегмент нижней полой вены к позвоночнику. Эти приемы позволили значительно снизить темп кровопотери. Далее выполнена правосторонняя гемигепатэктомия фиссуральным способом. Операция завершена наложением пластины «Тахокомба» на резецированную поверхность печени, дренированием брюшной полости. Продолжительность операции составила 4 часа. Всего за время операции инфузирвано 15 литров жидкостей, включая кристаллоидные растворы, свежзамороженную плазму, плазмозаменители. Реинфузирвано 3000 мл аутокрови и 700 мл донорской крови. Послеоперационный период протекал тяжело с проявлениями острой печеночной недостаточности, образованием жечного свища в зоне дренирования брюшной полости. Все осложнения были устранены консервативными мероприятиями. Через 2,5 месяца после операции больной выписан в удовлетворительном состоянии.

## О РАСЧЕТЕ МАКСИМАЛЬНОГО ОБЪЕМА ЭТАНОЛА, ВВОДИМОГО ЗА ОДИН СЕАНС ПРИ СКЛЕРОЗИРУЮЩЕЙ ТЕРАПИИ ДОБРОКАЧЕСТВЕННЫХ ОБРАЗОВАНИЙ ЩИТОВИДНОЙ ЖЕЛЕЗЫ

А.Н.Барсуков

*Смоленская государственная медицинская академия*

В опытах на на 23 извлеченных во время оперативного вмешательства коллоидных узлах щитовидной железы определены максимальные объемы 96% этанола, которые возможно ввести в инкапсулированные образования органа без повреждения интактной тиреоидной ткани, просачивающимся через капсулу узла этиловым спиртом. Показано, что чем больше объем образования, тем меньшее количество спирта возможно инстиллировать за один сеанс в расчете на каждый мл ткани узлового образования.

Чрескожная склерозирующая терапия этанолом (ЧСТЭ) доброкачественных образований щитовидной железы (ЩЖ) является признанной альтернативной хирургическому методу лечения. Особенно широко эта методика используется для терапии кист и автономных тиреоидных узлов (Martino E. и соавт., 2000; Климченков А.П. и соавт., 2001). Однако все больше появляется сообщений об использовании ЧСТЭ для лечения «холодных» узлов ЩЖ (Александров Ю.К. и соавт., 2000, Барсуков А.Н. и соавт., 2001; Селиверстов О.В. и соавт., 2001; Тузов А.И. и соавт., 2001).

При ЧСТЭ доброкачественных образований ЩЖ для расчета дозы вводимого этанола учитывают в основном функциональные характеристики узла. При аденомах и автономно функционирующих коллоидных узлах с отчетливо выраженной капсулой рекомендуют инстиллировать в образование 1,0-2,8 мл этанола на каждый мл объема новообразования (Livraghi T. и соавт., 1994). При «холодных» коллоидных узлах – 0,5-1,0 мл/мл (Толпыго В.А., 2001). При этом некоторые исследователи (Александров Ю.К. и соавт., 2000; Шулутко А.М. и соавт., 2001) предлагают за один сеанс вводить необходимое количество 96% этанола, равное 50-80% первоначального объема узла. А.П.Климченков (2001) рекомендует за один сеанс вводить этанол (в мл) в объеме, равном размеру образования (в см). Большинство же авторов считают достаточным для контроля максимального объема этанола лишь ультразвуграфическое отслеживание процедуры инстиляции, что позволяет обнаружить затекание спирта за пределы капсулы образования. Это, как правило, сопровождается возникновением достаточно интенсивной боли.

Чем больше инстиллируем этанола за одну процедуру, тем меньше сеансов лечения потребуются. Но выбранная доза спирта должны быть безопасной для здоровой тиреоидной ткани, прилежащей к патологическому образованию. Можно ли заранее рассчитать безопасный объем вводимого этанола? Обладает ли капсула новообразований столь высокой эластичностью, для того, чтобы объем содержимого мог увеличиться в 1,5-2,0 раза? Возможно ли это с учетом морфологических и физических свойств образований ЩЖ?

Мы провели исследование на солидных коллоидных узлах ЩЖ, удаленных при оперативном вмешательстве. Оно производилось таким образом, чтобы не повредить капсулу образования. Сразу после резекции ЩЖ с узлом, последний тщательно освобождался от остатков прилежащей тиреоидной ткани. Погружением в

калиброванный сосуд с физиологическим раствором измерялся объем образования. Затем через иглу для подкожных инъекций в центр инкапсулированного образования вводился подкрашенный раствором бриллиантового зеленого 96% этанол. Инстиляция этилового спирта прекращалась, когда капсула образования интенсивно прокрашивалась просачивающимся этанолом, стекавшим по ее поверхности. Вновь измерялся объем узла. По разнице между вторым и первоначальным измерениями определяли количество этанола, оставшегося в узловом образовании. Всего исследовано 21 новообразование. Данные размещены в табл.1 в порядке увеличения объема образований ЦЖ.

Таблица 1. Максимальный объем 96% этилового спирта, введенного в доброкачественные образования ЦЖ

№ п/п	Объем (V) узлового образования (мл)	Объем (V) введенного этанола (мл)	V этанола / V образования (в %)
1	4,3	1,4	32,5
2	4,7	1,5	31,9
3	6,3	2,0	31,7
4	7,5	2,4	32,0
5	7,9	2,4	30,4
6	8,4	2,7	32,1
7	9,0	2,3	25,6
8	9,4	2,9	30,9
9	9,7	3,1	31,2
10	10,8	2,7	25,0
11	11,4	3,1	27,2
12	11,7	3,0	25,6
13	12,3	3,0	24,3
14	14,7	3,6	24,5
15	15,2	4,0	26,3
16	16,4	3,6	22,0
17	20,1	4,3	21,4
18	21,9	4,7	21,5
19	22,5	4,6	20,4
20	24,8	5,1	20,6
21	27,7	5,4	19,4
22	29,0	5,5	19,0
23	41,2	7,1	17,2
1-9	в среднем 7,3	в среднем 2,3	в среднем 30,9
10-16	в среднем 13,2	в среднем 3,3	в среднем 25,0
17-23	в среднем 26,7	в среднем 5,2	в среднем 19,9

Анализ табличных данных указывает на наличие зависимости максимального объема этанола, вводимого в инкапсулированное узловое образование ЦЖ, от его величины. Чем больше размеры узла, тем относительно меньшее количество спирта возможно ввести в расчете на единицу объема образования. Максимальный объем вводимого этанола при узловых образованиях V до 10 мл составил 32,5% по отношению к первоначальному объему узла. Если объем узла >10, но <20 мл, то максимальное количество введенного за один сеанс этанола не превысило 27,2 % его первоначального объема. Соответственно при образованиях объемом > 20 мл – 21,4%. Если указанные объемы этанола превышены, последний будет просачиваться за пределы патологического образования, повреждая интактную тиреоидную ткань.

Можно ли увеличить объем инстиллируемого за один сеанс этанола? Для ответа на этот вопрос в 8 извлеченных при оперативном вмешательстве узловых образований дополнительно производили инъекцию этанола из 4-х точек (табл. 2).

Таблица 2. Максимальный объем этанола, введенного в доброкачественные образования ЩЖ посредством 1 и 5 инъекций

№ п/п	Объем (V) узлового образования (мл)	Объем (V) введенного этанола (мл)		V этанола / V образования (в %)	
		1 инъекция	5 инъекций	1 инъекция	5 инъекций
1	4,3	1,4	1,6	32,5	37,2
2	6,3	2,0	2,3	31,7	36,5
3	9,4	2,9	3,1	30,9	33,0
4	11,7	3,0	3,4	25,6	29,1
5	15,2	4,0	4,7	26,3	30,9
6	16,4	3,6	4,5	22,0	27,4
7	20,1	4,3	5,2	21,4	25,9
8	29,0	5,5	6,6	19,0	22,8
9	41,2	7,1	9,5	17,2	23,1

Приведенные в табл.2 данные указывают на небольшую разницу в объеме инстиллированного в узловое образование этанола при одно- и пятикратном введении. Различия нарастают по мере увеличения размеров тиреоидных узлов с 0,2 до 2,4 мл.

С учетом погрешностей эксперимента, предлагаем следующие безопасные нормы инстиллиции 96% этанола:

а) для узлов V до 10 мл количество вводимого этилового спирта не должно превышать 30% от первоначального объема образования;

б) для узлов V >10 мл, но <20 мл количество инстиллируемого этанола должно быть меньше 25% от его первоначального объема.

в) для узлов V >20 мл безопасным является введение этанола в объеме, не превышающем 20% от первоначального.

При инстиллиции этилового спирта в количествах, превышающих указанные, просачивание его за пределы капсулы патологического образования неизбежно приведет к повреждению интактной тиреоидной ткани.

Из полученных данных следует также, что эффективной ЧСТЭ за один сеанс может быть лишь для кист ЩЖ. Солидные доброкачественные образования даже небольших размеров требуют проведения нескольких сеансов ЧСТЭ. При склерозирующей терапии больших узловых образований (>20 мл) целесообразно введение этанола из нескольких точек за один сеанс.

УДК 616-002.585

## ВИДЕОТОРАКОСКОПИЧЕСКАЯ ДИАГНОСТИКА САРКОИДОЗА

О.А.Вишне夫斯基

Смоленская государственная медицинская академия

Саркоидоз - системный относительно доброкачественный гранулематоз неизвестной этиологии, характеризующийся образованием несекретирующих эпителиоидно-клеточных неказеифицированных гранул. Преобладают

внутригрудные проявления этого заболевания, однако описаны поражения всех органов и систем, кроме надпочечника. Распространенность саркоидоза очень неоднородна. Вновь выявленные случаи чаще всего регистрируются в возрасте 20–50 лет с пиком в 30–39 лет, 2/3 пациентов – женщины. Так, по данным С.Е.Борисова (1995), заболеваемость саркоидозом в России составляет 3 на 100 000 населения. В Смоленской области она возросла за последние 15 лет с 1,35 до 2,96 на 100 000 населения. Метод обычной рентгеномографии при саркоидозе носит скрининговый характер, часто не позволяет получить истинной картины процесса без проведения дополнительных исследований. “Золотым стандартом” дифференциальной диагностики саркоидоза стала его гистологическая верификация. В соответствии с Международным соглашением по саркоидозу (ATS/ERS/WASOG Statement on sarcoidosis, 1999) морфологический диагноз саркоидоза легких основан на 3 главных признаках: присутствие хорошо сформированной гранулемы и ободка из лимфоцитов и фибробластов по наружному ее краю; перилимфатическое интерстициальное распределение гранул. Материал получают при трансбронхиальной, торакоскопической или открытой биопсии; во время медиастиноскопии, трансэзофагальной пункции, аспирационной биопсии тонкой иглой с цитологическим исследованием аспирата.

С 1998 г на базе отделения торакальной хирургии областной больницы при лимфаденопатиях неясной этиологии мы применяем видеоторакоскопический метод биопсии. За этот период у 14 пациентов получено гистологическое подтверждение саркоидоза, из них у 2 выявлена легочная форма. Больные находились в возрасте от 26 до 73 лет; средний возраст составил 35,6 лет. Мужчин было 6, женщин - 8. Длительность дренирования плевральной полости после операции 1-2 суток. Осложнений, связанных с методом, не отмечено.

В настоящее время оптимальной можно признать именно видеоторакоскопическую биопсию, информативность которой доходит до 100%, по данным как зарубежных, так и отечественных авторов (Визель А.А., Гурылева М.Э., 2002). Наш опыт применения видеоторакопии при диагностике саркоидоза также позволяет сделать вывод о том, что метод малотравматичен, точен и потенциально экономически эффективен по сравнению с открытой биопсией.

УДК 616.381-002-08

## **ЭКСПЕРИМЕНТАЛЬНОЕ ОБОСНОВАНИЕ ЭФФЕКТИВНОСТИ ПРИМЕНЕНИЯ КОМБИНИРОВАННОЙ САНАЦИИ БРЮШНОЙ ПОЛОСТИ ПРИ ПЕРИТОНИТЕ**

А.А.Глухов, С.С.Лохачев, И.П.Мошуров, В.М.Иванов

*Воронежская государственная медицинская академия им. Н.Н.Бурденко  
Воронежская областная клиническая больница №1*

Целью исследования явилось повышение эффективности санации брюшной полости (БП) при распространённом перитоните путём разработки метода комбинированной санации (КС), заключающейся в ирригации брюшной полости микродисперсными потоками антисептического раствора и последующим барботажем газом медицинского назначения с помощью специально разработанного устройства.

Проведено два блока исследований. Первый блок выполнен на трупном материале. Изучены различные способы дренирования БП, отработана методика КС

брюшной полости. Второй блок выполнен на 75 белых крысах. Проведены две серии опытов. В 1-й серии (39 крыс) изучено влияние КС на некоторые показатели гомеостаза у здоровых животных. В контрольной группе БП промывали 0,9% раствором NaCl. В опытной - проводили обработку БП путем КС с использованием того же раствора. Во 2-й серии опытов (36 крыс) изучена эффективность КС при лечении острого экспериментального перитонита (ОЭП). Лечение животных начинали через 24 часа от момента моделирования ОЭП. В контрольной группе БП промывали раствором гипохлорита натрия, в опытной - проводили КС с использованием того же раствора. Методы исследований: клинические, лабораторные (общий анализ крови, определение лейкоцитарного индекса интоксикации /ЛИИ/, молекул средней массы, продуктов перекисного окисления липидов), бактериологические.

При проведении 1-й серии отмечено, что КС не приводит к существенным изменениям показателей внутренней среды здоровых животных. При проведении 2-й серии получены следующие результаты. При изучении ЛИИ отмечено, что на фоне КС изменения данного показателя менее выражены, по сравнению с контрольной группой ( $p < 0,05$ ). Динамика изменений малонового диальдегида в опытной группе была менее выражена, в отличие от контрольной, где имелись резкие перепады концентрации МДА ( $p < 0,05$ ). При использовании метода КС уровень микробной обсеменённости БП к 24 часам от начала опыта увеличился незначительно, а к 48 часам наблюдалось резкое снижение данного показателя, в среднем на  $10^3-10^4$  (в контрольной группе - на  $10^2-10^3$ ). В контрольной группе имели место следующие осложнения: инфекционно-токсический шок (5,6%), абсцессы брюшной полости (16,7%), нагноение послеоперационной раны - 4 (22,2%); в опытной группе осложнения развились у 3 животных в виде нагноения послеоперационной раны (16,7%).

Летальность к концу первых суток от начала лечения была одинаковой как в опытной, так и контрольной группах и составила 27,8%. К концу вторых суток летальность в опытной группе была достоверно меньшей (в 1,4 раза; соответственно 38,9% и 55,6%).

Таким образом, разработанный метод позволяет повысить эффективность санации брюшной полости за счёт равномерной ирригации всех её отделов, дополненной турбулентной аэрацией; предотвращает формирование межкишечных абсцессов за счёт адекватной санации межпетлевых пространств.

УДК 616.711-001

## **ЭПИДЕМИОЛОГИЯ ПОЗВОНОЧНО-СПИННОМОЗГОВОЙ ТРАВМЫ В БРЯНСКОЙ ОБЛАСТИ**

**В.С.Куфтов**

*Брянская городская больница №1*

Травма позвоночника, особенно осложнённая повреждением спинного мозга, относится к важнейшим проблемам современной медицины и имеет большую социальную значимость. Связано это с длительным периодом лечения и реабилитации пострадавших, а повреждение спинного мозга приводит почти к 100% инвалидизации.

За 4 года (1997-2000 гг.) в нейрохирургическом отделении Брянской городской больницы №1 пролечено 270 пострадавших (221 мужчина и 49 женщин) с изолированной либо сочетанной травмой позвоночника. В первые сутки госпитализировано 62%, позже 3-х суток - 23,5% пострадавших (в основном это



пострадавшие с повреждением спинного мозга из отдалённых районов области). Почти половина (46,3%) полученных травм приходится на летние месяцы. На основной трудоспособный возраст (21-40 лет) приходится 129 (47,8%). В возрастной группе до 20 лет пролечено 39 пострадавших, из них детей до 14 лет было 9 (3,3%). По социальному статусу: учащиеся - 5,1%; рабочие - 52%; служащие - 13,8%; пенсионеры - 9,2%; не работающие - 19,9%.

Главными причинами получения позвоночно-спинномозговой травмы послужили: падение с высоты — 28,9% (из них почти 1/3 - это падение с высоты своего роста); дорожно-транспортные происшествия - 20,5%; травма при нырянии - 22,9%; другие виды травм - 27,7%. Производственный травматизм составил - 6%. В большинстве случаев при падении с высоты повреждался пояснично-крестцовый отдел позвоночника; при ДТП шейный и грудной. При нырянии во всех случаях травмировался шейный отдел позвоночника. В 98% случаев травма позвоночника была закрытой. С изолированной позвоночно-спинномозговой травмой и изолированным повреждением капсульно-связочного аппарата позвоночника (у данной категории больных превалировала сочетанная травма) находилось 149 (55,2%). На долю сочетанной травмы приходится 44,8%. Среди пострадавших с сочетанной травмой наибольшую долю составили лица 21-30 лет и 41-50 лет (29,2% и 27,3% соответственно). Почти в половине случаев сочетанной травмы повреждались 2 и более анатомических областей.

На повреждения шейного отдела приходится 138 (51,1%) случаев; грудного - 76 (28,1%); пояснично-крестцового - 56 (20,8%). Вывихи и подвывихи в шейном отделе отмечались у 44%; грудном - 46,6%; пояснично-крестцовом - 15% случаев. При травме шейного отдела позвоночника наиболее часто повреждались позвонки: CV - 10,8%, CVI - 21,6%; в грудном отделе: ThVI и ThXI - по 4,6%, ThXII - 7,8%; в пояснично-крестцовом: LI - 10,8%, LII и LIII по - 7,8%.

По характеру неврологических нарушений: повреждения позвоночника без неврологических расстройств - у 27,3%; корешковые расстройства либо лёгкие пара- и тетрапарезы - у 13,7%; умеренные пара-и тетрапарезы (с силой 2-3 балла) - у 25,6%; от глубоких пара-тетрапарезов до тетраплегии - у 33,3%. Нарушения тазовых функций выявлены у 149 (55,2%).

Оперативные вмешательства выполнены 94 пострадавшим со сдавлением содержимого позвоночного канала.

За время нахождения в стационаре умерло 20 пострадавших (мужчин - 18; женщин - 2), из них 4 не оперированы. Все умершие с тяжёлой позвоночно-спинномозговой травмой: 7 человек получили травму при нырянии, 5 - в ДТП, 3 - при падении с высоты, 1 - производственную и 4 - "прочие" травмы. До 40 лет - 12 умерших. Среди умерших 2 женщины старше 60 лет после получения "прочих" травм. Показатель общей летальности - 7,4%, а среди пострадавших с неврологическими расстройствами - 10,2%.

## **КЛИНИКО-ЭКОНОМИЧЕСКАЯ ОЦЕНКА ТОТАЛЬНОЙ ВНУТРИВЕННОЙ АНЕСТЕЗИИ НА ОСНОВЕ КЕТАМИНА У ЭКСТРЕННЫХ ХИРУРГИЧЕСКИХ БОЛЬНЫХ С СОПУТСТВУЮЩЕЙ АРТЕРИАЛЬНОЙ ГИПЕРТЕНЗИЕЙ**

Т.В.Обухова

*Смоленская государственная медицинская академия.*

В экономически развитых странах все более широкое распространение получают методы ингаляционной анестезии (ИА) на основе низкого ("low-flow", 600 мл/мин) и минимального ("minimal-flow", 300 мл/мин) газотока, которые позволяют обеспечить адекватную анестезию с высоким уровнем безопасности и существенно снизить затраты, связанные с анестезиологическим пособием даже при использовании дорогостоящих ингаляционных анестетиков новых генераций. К сожалению, в отечественной анестезиологической практике ввиду слабой материально-технической базы (отсутствие наркозных аппаратов и средств мониторинга новых поколений), по-прежнему основным методом общей анестезии остается ИА с высоким потоком газовой смеси, 3-4 л/мин и более, которая, несмотря на ограниченные средства, как это ни парадоксально, приводит к большим потерям дорогостоящих ингаляционных анестетиков и росту затрат на анестезию. Между тем, тотальная внутривенная анестезия (ТВА) на основе кетамина и ИВЛ кислородно-воздушной смесью является весьма эффективной альтернативой методам ИА как с позиций обеспечения адекватной анестезиологической защиты, так и в экономическом отношении, в т. ч. у экстренных общехирургических больных с сопутствующей артериальной гипертензией (АГ).

**Цель работы:** провести фармако-экономическую оценку ТВА на основе кетамина и ИА на основе фторотана с высоким потоком в открытом и полузакрытом контуре.

**Материал и методы исследования.** В период с 1986 по 2001 г. в отделенческой больнице ст. Смоленск проведено 32688 ТВА на основе кетамина с полным исключением из схемы анестезии ингаляционных анестетиков и 815 ИА на основе фторотана у больных хирургического, урологического, гинекологического профиля. Из этого числа 3517 ТВА и 523 ИА проведено у больных общехирургического профиля с сопутствующей АГ. В зависимости от варианта анестезии больные распределены на 3 группы:

- 1-я группа - 3517 ТВА (кетамин  $2,1 \pm 0,2$  мг/кг/час, реланиум  $0,14 \pm 0,1$  мг/кг/час, промедол  $0,28 \pm 0,2$  мг/кг/час, ардуан  $0,45 \pm 0,02$  мг/кг/час). У 165 больных (4,7 %) проводилась экстренная коррекция АГ болюсным введением 1% раствора нитроглицерина.
- 2-я группа - 229 ИА с фторотаном и  $N_2O$  в полузакрытом контуре (ИАЗК) с высоким потоком газовой смеси ( $O_2$  - 3-4 л/мин,  $N_2O$  - 6-8 л/мин, фторотан 1,5-0,5 МАК, фентанил 5 мкг/кг/час, ардуан  $0,38 \pm 0,01$  мг/кг/час.).
- 3-я гр. - 294 ИА с фторотаном и  $N_2O$  по аналогичной методике, но в полуоткрытом контуре (ИАОК).

Возраст больных колебался от 15 лет до 91 года, составляя в среднем  $52 \pm 4$ ;  $53 \pm 3$ ;  $49 \pm 4$  года соответственно в 1-й, 2-й, 3-й группах. Исходное состояние пациентов по шкале ASA составляло соответственно  $2,52 \pm 0,1$ ,  $2,47 \pm 0,1$ ,  $2,51 \pm 0,1$  баллов. Средняя продолжительность операций была  $88 \pm 11$ ,  $91 \pm 13$ ,  $91 \pm 11$  мин. соответственно. Расчет стоимости анестезий производился на основании расценок на 1.10.2002 г.

**Результаты:** средняя стоимость ТВА с кетамином в расчете на 100 анестезий составила 20560 рублей, ИАОК - 126420 рублей, ИАЗК - 146300 рублей. При расчете

экономических характеристик исследованных методов анестезии обращает внимание факт существенного возрастания стоимости ИА в полузакрытом контуре (ИАЗК) по сравнению с ИА в полуоткрытом контуре (ИАОК), противоречащий данным, приводимым в литературе [1]. Однако анализ литературных источников показал, что расчет затрат для проведения ИА в полузакрытом контуре осуществлялся без учета стоимости поглотителя углекислоты, применение которого абсолютно необходимо при работе по данной методике. Поэтому, несмотря на значительное снижение расхода ингаляционного анестетика в полузакрытом контуре (более чем на 50 %) по сравнению с полуоткрытым контуром затраты, связанные с необходимостью ежедневной замены поглотителя углекислоты, существенно повышают общую стоимость анестезии и нивелируют экономический эффект, связанный со снижением расхода ингаляционного анестетика. При проведении ТВА необходимость использования поглотителя углекислоты отсутствует, т. к. вентиляция может осуществляться в полуоткрытом контуре.

**Заключение:** проведенные расчеты показали, что при сопоставимой адекватности анестезиологической защиты исследованных методов анестезии прямые затраты на проведение ТВА на основе кетамина оказались в 6,1 и 7,1 раза ниже, чем на проведение ИА с фторотаном и N<sub>2</sub>O по полуоткрытому и полузакрытому контуру соответственно.

#### *Литература*

1. Недашковский Э. В., Филинов В. В. Клинико-экономические аспекты низкпоточной анестезии для анестезиологической службы многопрофильной больницы // Материалы VIII Всероссийского съезда анестезиологов-реаниматологов. - Омск, 2002. - С.254.

УДК 616.24-002.5:612.017.2

## **ИЗМЕНЕНИЕ ПСИХО-ЭМОЦИОНАЛЬНОГО СТАТУСА У БОЛЬНЫХ ТУБЕРКУЛЕЗОМ ЛЕГКИХ**

О.Е.Шалаева, А.А.Зайцев, С.В.Лукашов, Л.П.Серкова,  
А.В.Асмоловский

*Смоленская государственная медицинская академия  
Областной противотуберкулезный диспансер*

В клинических и социально-медицинских исследованиях в последние годы для оценки характера течения заболевания и адаптации пациента к своему состоянию определяют качество жизни (КЖ) [1, 2, 5]. КЖ - это степень комфортности человека как внутри себя, так и в рамках своего общества [2, 4]. Данный показатель позволяет сопоставить объективную картину болезни и её субъективное восприятие пациентами [1, 4, 5].

Цель исследования заключалась в изучении динамики качества жизни больных, оперированных по поводу туберкулеза легких, основанном на анализе самостоятельной оценки больными ограничений, возникших вследствие болезни и хирургического вмешательства, а также влияния легочного заболевания на эмоциональном уровне на благополучие внутренних и внешних условий жизнедеятельности.

Изучены результаты КЖ у 32 больных в возрасте от 18 до 54 лет, оперированных по поводу туберкулем или округлых образований легкого. Средний возраст составлял 36,7±1,8 лет (40,2±1,9 - у мужчин, 33,3±1,1 - у женщин). В исследуемой группе: мужчин - 25, женщин - 7. Длительность наблюдения пациентов в лечебном учреждении после проведенной операции составила от 1 месяца до 6 лет.

Частота впервые выявленного туберкулеза - 92%. Все больные туберкулезом легких получали противотуберкулезные препараты по стандартной схеме от 2 до 7 месяцев. Пациентам были выполнены сегментарные резекции легких из передне-бокового торакотомного доступа. Послеоперационных осложнений и рецидивов туберкулеза легких не отмечено. Летальности в исследуемой группе не отмечено.

Для оценки изменений психо-эмоционального статуса во время лечения использовался опросник САН (самочувствие, активность, настроение), построенный на принципе семантического дифференциала Осгуда и представляющий собой набор противоположных характеристик какого-либо состояния [1, 5].

Результаты, полученные при опросе пациентов, существенно различались через 1 месяц, 1 год, 3 года и более после операции.

Так, через 4 недели после операции отмечалось снижение всех 3-х параметров (самочувствия, активности и настроения) у каждого из обследованных пациентов независимо от возраста и пола.

В течение первого года после хирургического вмешательства у женщин отмечалось снижение всех параметров опросника более чем на 30%, у мужчин - значения показателей находились в пределах установленной нормы.

Через 2 года после проведенной операции у 50% обследованных мужчин и женщин наблюдалось понижение самочувствия и настроения.

Через 3 года после операции понижение активности отмечалось у всех обследованных, понижение самочувствия и настроения - у 50% опрошенных мужчин. Через 4-6 лет после оперативного вмешательства 20% опрошенных пациентов, независимо от возраста и пола, указывали на снижение самочувствия, настроения, чувство внутреннего беспокойства и неуверенности, изменение самооценки. Наряду с этим, 80% обследованных больных не отметили особых отклонений в своем состоянии.

Таким образом, полученные результаты свидетельствуют о тенденции к снижению на эмоциональном уровне благополучия пациентов в течение первых трех лет после операции с изменением значимых сфер жизнедеятельности человека (социальной, эмоциональной, психологической). У пациентов с низким качеством жизни повышается уровень эмоциональной напряженности (понижается самочувствие, активность, настроение, снижается самооценка, появляется чувство неуверенности, уныния, внутреннего беспокойства), то есть происходит нарушение адаптационных возможностей.

### *Литература*

1. Чучалин А.Г., Сенкевич Н.Ю. // Терапевтический архив. - 1998. - №9. - С.53-57.
2. Новик А.А., Матвеев С.А., Ионова Т.И. и др. // Клиническая медицина. - 2000. - №2. - С.10-13.
3. Гурылева М.Э., Визель А.А., Хузишева Л.В.// Проблемы туберкулеза. - 2002. - №5. - С.55-61.
4. Гурылева М.Э., Герасимова О.И.// Проблемы туберкулеза. - 2002. - №8. - С.10-11.
5. Шмелев Е.И., Беда М.В., Jones P.W., Thwaites R., Чучалин А.Г. // Пульмонология. - 1998. - №2. - С.79-81.

## ИСТОРИЯ МЕДИЦИНЫ

УДК 617(091)

### **КРАТКИЙ ОЧЕРК ИСТОРИИ КАФЕДРЫ ГОСПИТАЛЬНОЙ ХИРУРГИИ СМОЛЕНСКОЙ ГОСУДАРСТВЕННОЙ МЕДИЦИНСКОЙ АКАДЕМИИ**

С.А.Касумьян, А.М.Грачев, Ю.И.Ломаченко

*Смоленская государственная медицинская академия*

Госпитальная хирургическая клиника организована 1 ноября 1924 года на базе хирургического отделения 1-ой Смоленской советской больницы (бывшая – Губернская, ныне - 1-я городская клиническая больница). Помещение клиники состояло из 4-х палат (2 мужских, 2 женских), операционной и перевязочной. Первым заведующим клиникой и кафедрой был избран профессор Сергей Леонидович Колюбакин (одновременно заведовал и кафедрой оперативной хирургии), выпускник Саратовского университета (1911г.), ученик известного хирурга - профессора В.И.Разумовского. О научных интересах коллектива клиники свидетельствуют публикации, посвященные лечению грыж, смешанных опухолей, непроходимости кишечника, неотложной хирургической помощи.

В 1929 году заведующим кафедрой был избран профессор Александр Дмитриевич Прокин, ранее работавший у профессора А.В.Мартынова в Москве. В 1930 году проф. А.Д.Прокин внезапно умер. Временно руководство кафедрой было поручено заведующему кафедрой оперативной хирургии профессору И.И.Чижову.

В 1933 году заведующим кафедрой был избран Алексей Алексеевич Оглоблин, ученик профессора Цеге Мангейфеля и Н.Н.Бурденко. В январе 1933 года госпитальная клиника была переведена на базу 2-ой Советской (городской) больницы (ныне - КБСМП), развернута на 2 этаже нынешнего родильного дома, а с 1935 года размещалась в выстроенном для нее здании, этапы строительства которого согласовывались непосредственно с А.А.Оглоблиным (здание хирургической клиники реконструировано только в 1989 году). В 1936 году А.А.Оглоблин утвержден в звании профессора и ему присвоена ученая степень доктора медицинских наук решением квалификационной комиссии НК Здрава РСФСР.

В годы Великой Отечественной войны большинство сотрудников, находясь на фронте, работали в полевых госпиталях. Профессор А.А.Оглоблин еще в 1939 году являлся хирургом-консультантом штаба Белорусского фронта, в 1940 году – главным хирургом эвакуационного пункта №17, а в годы войны – инспектором-хирургом Саратовского эвакуационного пункта №45, затем начальником отделения и главным хирургом эвакогоспиталя № 360 в г.Саратове, в 1944 году прикомандирован к Смоленскому военному госпиталю №421. Ассистент кафедры кандидат медицинских наук с 1939г. Анатолий Николаевич Картавенко (впоследствии – профессор, заведующий кафедрой) являлся ведущим хирургом нейрохирургического госпиталя. Ассистент кафедры госпитальной хирургии Владимир Афанасьевич Емельянов (впоследствии - профессор, зав. кафедрой травматологии и ортопедии СГМА) с 1941 года исполнял обязанности главного

хирурга медсанбата, в 1944 году организовал хирургическую помощь югославским партизанам.

К 1959 году коллектив кафедры состоял из 21 человека, не считая больничных врачей; было защищено 2 докторских и 10 кандидатских диссертаций. Научно-исследовательская работа велась по следующим проблемам: язвенная болезнь желудка и двенадцатиперстной кишки, рак прямой кишки, туберкулез легких и суставов, кишечная непроходимость, переливание крови, огнестрельные ранения живота и конечностей, хирургия селезенки. В библиографическом сборнике научных работ сотрудников Смоленского государственного медицинского института (1920-1968 гг.) учтено 49 научных трудов профессора А.А.Оглоблина, в которых он является единственным автором. Разносторонность его хирургических интересов подчеркивают названия научных работ, посвященных хирургии гипофиза, сельскохозяйственному травматизму, лечению «свежих гранулирующих», «длительно незаживающих» и огнестрельных ран, диагностике и лечению острого аппендицита, илеоцекальной инвагинации, болезни Paget'a (Osteitis deformans), врожденного пилоростеноза, остеомиелита, туберкулезного коксита, гастродуоденальных язв, пептических язв тощей кишки, послеоперационного панкреатита, рака прямой кишки, идиопатических кист желчного протока, спленоmegалии микотического происхождения, свищей околоушной железы. Под руководством А.А.Оглоблина написаны диссертационные работы: кандидатская и докторская диссертация А.Н.Картавенко (по язвенной болезни); докторская диссертация доц. В.Н.Баташева (по топографической анатомии двенадцатиперстной кишки и дуоденостазам), а также еще 9 кандидатских диссертаций. После ухода проф. А.А.Оглоблина на пенсию с 1960 года кафедрой руководил воспитанник института доктор медицинских наук (с 1955г.), профессор Анаголий Николаевич Картавенко, работавший в этой клинике с 1931 года. Направления научно-исследовательской работы остались прежними, соответственно проводилась большая лечебная работа.

С 1 сентября 1968 года из состава клиники выделилась, как самостоятельная, клиника травматологии, ортопедии и военно-полевой хирургии, которую возглавил доц. В.А.Емельянов. В последующем на базе кафедры госпитальной хирургии организован курс анестезиологии с реаниматологией, которым руководил доц. Н.Ф.Шеломанов. В 1986 году данный курс преобразован в самостоятельную кафедру.

С 1976 года по 1978 год кафедрой госпитальной хирургии руководил доц. Н.А.Шаров, затем ставший профессором и возглавивший кафедру хирургических болезней педиатрического и стоматологического факультетов. Вместо него заведующим кафедрой был избран профессор Ю.И.Морозов. В период его руководства кафедрой апробирован плазменный скальпель в лечении больных с хирургической патологией, внедрены ультразвуковые методы в лечении ран и заболеваний сосудов, проводились иммунологические исследования у ургентных хирургических больных, разрабатывались вопросы имплантации клеток инсулярного аппарата.

С 1985 по 1996 год кафедрой руководил проф. А.М.Грачев. Традиционно основное внимание уделялось проблемам неотложной хирургии, хирургии желудка, прямой кишки, желчных путей. В клинике стали применяться диагностическая и лечебная лапароскопии, экстренные эндоскопические исследования, лазеротерапия и иммобилизованные лекарственные препараты в лечении гнойных ран, методы экстракорпоральной детоксикации, разрабатывались новые методики эндоскопического гемостаза и алгоритмы клинического прогнозирования рецидивов и исходов лечения язвенных кровотечений. Совершенствовались способы оказания помощи больным с травматическими повреждениями груди и живота.

С 1996 года кафедрой госпитальной хирургии руководит профессор С.А.Касумьян, до этого заведовавший кафедрой факультетской хирургии. В рамках

дальнейшего развития абдоминальной плановой и экстренной хирургии расширилась хирургическая помощь больным со злокачественными новообразованиями органов панкреатогастродуоденальной зоны.

В клиническую практику внедрена и успешно развивается эндовидеохирургия, в том числе - в лечении больных с urgentными заболеваниями: острым аппендицитом, острым холециститом, острым панкреатитом, прободными гастродуоденальными язвами. Для достижения интраоперационного гемостаза во время лапароскопических операций, а также при выполнении сложных оперативных вмешательств лапаротомным доступом, стал применяться плазменный скальпель.

Комплексное лечение гнойно-воспалительных процессов различной локализации дополнилось озонотерапией и лечением с применением электролизного раствора натрия гипохлорита. Изучается лечебная эффективность озонотерапии у больных, страдающих язвенной болезнью и гастроэзофагеальными рефлюксами. В дифференциально-диагностических целях проводятся иммунологические исследования при патологии поджелудочной железы, изучаются лимфоцитарные иммунные комплексы как маркеры онкологических и воспалительных заболеваний. В целях оптимизации помощи больным с гастродуоденальными язвенными кровотечениями применяется клиническое прогнозирование угрозы их рецидивов и возможных исходов лечения. У пострадавших с травмами груди и живота максимально реализуются лапароскопические и торакоскопические лечебно-диагностические возможности. Разрабатываются методы безопасной реинфузии контаминированной крови. С перспективой на улучшение результатов лечения кишечной непроходимости и панкреонекроза проводятся экспериментальные и клинические исследования, изучаются особенности течения заболеваний в условиях разных врачебных подходов, решаются вопросы рациональной хирургической тактики в до- и послеоперационном периодах.

Сотрудники кафедры госпитальной хирургии занимаются разноплановой работой. На кафедре, кроме студентов медицинской академии, также обучаются аспиранты, клинические ординаторы и интерны. Большое значение имеет лечебная и консультативная работа сотрудников кафедры. Значительная часть операций выполняется при участии заведующего кафедрой, доцентов и ассистентов. Совместная деятельность кафедры с больничными подразделениями предусматривает организацию и проведение консилиумов, клинических обходов больных, клинических и клинико-анатомических конференций разного уровня, заседаний хирургической подкомиссии по изучению летальных исходов. Сотрудники кафедры владеют современными методами диагностики и лечения хирургических больных. Ассистенты кафедры, наряду с ординаторами больницы, курируют больных в хирургических отделениях. Насыщенной и результативной является научно-исследовательская работа, проводимая на кафедре. Сотрудники принимают активное участие в научно-практических конференциях, а также симпозиумах, конгрессах и съездах России и за рубежом. Среди научных публикаций имеются работы, опубликованные в зарубежных изданиях.

В дополнение к изложенному следует отметить, что двое бывших сотрудников клиники в течение нескольких лет возглавляют хирургические клиники Смоленской медицинской академии: профессор А.В.Бельков - заведующий кафедрой факультетской хирургии с 1996 года; профессор С.Ю.Никуленков - заведующий кафедрой хирургических болезней педиатрического и стоматологического факультетов с 1996 года.

В достаточной мере очевидно, что любой коллектив, тем более хирургический, силен грамотными и основательными учителями (выше подчеркивалась значимая роль выдающихся профессоров А.А.Оглоблина и А.Н.Картавенко); подготовленными учениками, научными и клиническими разработками, а также заложенными

благородными традициями. Вместе с тем очевидно и то, что клинический коллектив является живым динамичным организмом, и он оказывается состоятельным только в том случае, когда, вобрав все лучшее от прежних достижений, более молодая смена поколений создает и внедряет новые научные разработки, новые оперативно-технические и лечебно-тактические разработки.

Хотелось бы отметить еще одно обстоятельство, что при смене руководителя хирургической клиники, являющегося представителем другой хирургической школы, в основу работы коллектива сотрудников клиники должны быть разумно заложены лучшие традиции обеих хирургических школ. В данном случае имеется в виду Смоленская хирургическая школа и Горьковская (Нижегородская) школа хирургов, известная именами академиков Н.И. Блохина, Б.К. Королева, Н.И. Трапезникова, заслуженных деятелей науки РСФСР профессоров Е.Л.Березова, А.И.Кожевникова и др.

Моим учителем (С.А.Касумьяна) был энциклопедически образованный, исключительно преданный хирургии, хороший оператор и тонкий диагност профессор А.И.Кожевников. В профессиональном становлении Анатолия Ильича большое влияние оказал его учитель профессор Петр Александрович Герцен, в клинике которого Анатолий Иванович проработал около 10 лет после окончания с отличием медицинского факультета Московского государственного университета в 1926 году.

Затем профессором Владимиром Ивановичем Йостом А.И. Кожевников был приглашен в Горьковский медицинский институт на должность ассистента руководимой им клиникой госпитальной хирургии. Примечательным является сам способ выбора ассистента из другого учреждения. Профессор В.И.Йост, будучи в приятельских отношениях с профессором П.А.Герценом, обратился с просьбой дать ему молодого сотрудника для ассистентской работы в своей клинике, но при этом поставил условие, что он сам выберет претендента (хорошая, но забытая традиция!). Получив согласие профессора П.А.Герцена, профессор В.И.Йост наблюдал в течение нескольких дней за работой молодых сотрудников в операционной и других подразделений. Только после этого выбор пал на А.И. Кожевникова.

Анатолий Ильич, окончивший клиническую ординатуру и аспирантуру у П.А.Герцена, был аттестован своим учителем так: «Доктор Кожевников за время ординатуры проделал все типические операции, причем как хирурга, в узкотехническом смысле, его характеризуют точность и четкость мероприятий, их глубокая осмысленность, обоснованная разносторонним медицинским образованием. ...Могу рекомендовать доктора Кожевникова как выдающегося и высокоспособного работника, заслуживающего полного доверия и всяческого содействия при дальнейшей его врачебной и научной деятельности. Он всегда будет служить украшением того учреждения, где будет работать».

В середине 30-х годов в первой хирургической группе, которую вел А.И.Кожевников в Горьком, обучались студенты И.И. Блохин, Б.А.Королев – будущие академики и известный в будущем хирург-травматолог М.В.Колокольцев. В последующем у них сложились прекрасные отношения, чему мы, в то время молодые сотрудники, были свидетелями. Каждый из них с уважением называл Анатолия Ильича своим учителем.

Анатолий Ильич прожил долгую жизнь в хирургии, подготовил более 40 докторов и кандидатов наук, явился основателем онкологии, проктологии и других направлений хирургии в Горьком. Особо хочется отметить, что им на корню пресекалась групповщина, конфронтационность сотрудников клиники. По выражению Анатолия Ильича, в клинике не должно быть ни «Монтекки», ни «Капулетти», то есть уделялось большое внимание состоянию морального климата в клинике, а в хирургии это не менее важно, чем разработка новых технологий.



Признавая приоритеты непосредственных учителей, было бы справедливо отметить, что все наши учителя являются представителями Российской хирургической школы. Можно на этот аспект взглянуть еще шире: поездки в командировки и другие клиники (особенно в центральные на ФПК, что раньше широко практиковалось), участие в конференциях и съездах российского и международного уровня, журналы и монографии разного уровня, а в настоящее время «Интернет» дают широкие возможности для самообразования. В наше время широкой международной интеграции, медицинской науки в частности, следует признавать, что период борьбы с космополитизмом стал анахронизмом. Споры о том, чья школа лучше, - не должны размежевывать хирургов. Должны превалировать процессы интеграции лучших достижений всех хирургических школ.

Взяв за основу лучшие традиции, заложенные Смоленскими профессорами А.А.Оглоблиным и А.И.Картавенко и нижегородским профессором А.И.Кожевниковым, коллектив клиники госпитальной хирургии плодотворно выполняет и научную, и практическую работу. Так, с 1996 года сотрудниками клиники защищены 4 докторских и несколько кандидатских диссертаций, изданы 3 монографии. Обучаются 2 аспиранта, выполняющих кандидатские диссертации. Имеются потенциальные докторанты, находящиеся на этапе поисковых исследований с подготовкой к планированию научных работ.

Клинический аспект работы сотрудников в первую очередь определяется предназначением больницы скорой медицинской помощи (главный врач В.К.Фомин, заслуженный врач РФ), т.е. выполнением большого объема urgentных операций с хорошим обеспечением диагностических подразделений: круглосуточная лабораторная и рентгено-компьютерная служба, круглосуточное дежурство ультразвукографистов, эндоскопистов и лапароскопистов.

В последние годы открыто новое отделение - лапароскопической хирургии, подтвердившее свою состоятельность и перспективность. В эти же годы заметно расширился объем операций на поджелудочной железе, печени, желчных протоках, пищеводе, ободочной и прямой кишке.

В заключение хотим сказать, что традиции - не догматический стандарт, традиции должны быть безусловно почитаемы и вместе с тем они должны развиваться, быть стимулом к новым разработкам, к новым интересным поискам.

УДК 61(091)+617(091)

## **СМОЛЕНСКАЯ ХИРУРГИЧЕСКАЯ ШКОЛА А.А.ОГЛОБЛИНА- А.Н.КАРТАВЕНКО И ЕЕ РАЗВИТИЕ УЧЕНИКАМИ**

И.Н.Ломаченко

*Смоленская государственная медицинская академия*

Основоположителем первой хирургической школы в г.Смоленске явился А.А.Оглоблин, выпускник медицинского факультета Дерптского (Юрьевского) государственного университета, получивший хорошую хирургическую подготовку в этом вузе под руководством профессоров В.Г.Цеге-Мантейфеля и Н.Н.Бурденко накануне первой мировой войны в России и закрепившей ее, работая хирургом в госпиталях в периоды данной войны, революций 1917 года и гражданской войны, а затем в мирное время в различных лечебных учреждениях г.Смоленска. Временем начала формирования научной школы следует считать середину 20-х и 30-ые годы

XX века, когда А.А.Оглоблин в 1925 г. защитил диссертацию [24], а затем в 1933 г. был избран заведующим кафедрой госпитальной хирургии Смоленского государственного медицинского института, в 1934 г. утвержден в ученой степени доктора медицинских наук, а в 1936 г. – в ученом звании профессора. К этому времени он уже был известен в стране как ученый хирургического профиля и имел ряд опубликованных научных работ, преимущественно по различным аспектам диагностики и лечения язвенной болезни желудка и двенадцатиперстной кишки, другой патологии органов пищеварения, а также смежным разделам хирургии. Это выдвинуло проф. А.А.Оглоблина признанным ученым, а проблема лечения язвенной болезни стала ведущей для коллектива кафедры госпитальной хирургии на долгие годы. По этой проблеме в числе первых А.Н.Картавенко выполнил и защитил кандидатскую диссертацию “Перфоративные язвы желудка и двенадцатиперстной кишки” и написал монографию по этой теме, а в 1954 году – докторскую диссертацию “Роль невrogenного фактора в патогенезе и клинике язвенной болезни желудка и двенадцатиперстной кишки”.

А.Н.Картавенко в 1932 г. [19] окончил Смоленский медицинский институт, в дальнейшем обучался в клинической ординатуре и аспирантуре при кафедре госпитальной хирургии, получил хорошую хирургическую подготовку, стал достойным преемником и продолжателем научных и практических традиций проф. А.А.Оглоблина, в том числе по развитию и совершенствованию анализируемой хирургической школы, достигшей своего наивысшего расцвета в 60-70-ые годы прошлого столетия.

Проф. А.А.Оглоблин внес большой вклад в становление и начальный период развития первой на Смоленщине хирургической школы, подготовку хирургических и научных кадров по специальности за 35 лет с момента защиты им диссертации. Многие годы он являлся главным хирургом Смоленской области. Под его руководством выполнены и защищены 10 кандидатских и 2 докторских диссертации, подготовлено свыше 70 квалифицированных хирургов, создано руководимое им Смоленское областное научно-практическое общество хирургов имени Н.И.Пирогова, ставшее хорошей школой для обмена опытом и совершенствования многих практических врачей и молодых ученых. За период своей научной деятельности А.А.Оглоблин опубликовал в различных изданиях, в том числе за рубежом, более 100 научных работ по следующим проблемам: язвенная болезнь желудка и двенадцатиперстной кишки, кишечная непроходимость, аппендицит, хирургия селезенки, рак прямой кишки, легочный и костно-суставной туберкулез, огнестрельные ранения живота и конечностей, переливание крови и др. Ему присвоены Почетные звания «Заслуженный деятель науки РСФСР» и «Отличник здравоохранения».

С 1960 г. кафедру госпитальной хирургии СГМИ, областное научно-практическое общество и хирургическую школу возглавил профессор А.Н.Картавенко, явившийся преемником и продолжателем организаторской и научно-практической деятельности своего учителя. Воспитанный уважать традиции, предшествующие достижения и опыт, он приумножил и дал им дальнейшее развитие. Этому способствовали введения в подготовку будущих хирургов субординатуры на 6-ых курсах лечебных и педиатрических факультетах медицинских вузов и годичной послевузовской подготовки в интернатуре, а также расширение обучения в клинической ординатуре и аспирантуре при хирургических кафедрах. Увеличилось число выпускников медицинских вузов, желающих совершенствоваться по хирургии, особенно при ведущей кафедре, которой стала кафедра госпитальной хирургии. Увеличился и коллектив этой кафедры до 22 сотрудников профессорско-преподавательского состава, повысились стоящие перед ним задачи и влияние на подготовку будущих хирургов, возросли значение и интерес к работе областного хирургического общества им. Н.И.Пирогова, которым в это время руководил профессор А.Н.Картавенко. Его личная

эрудиция, хирургическое, педагогическое и организаторское мастерство привлекли внимание хирургов не только г. Смоленска, но и врачей данной специальности Смоленской, Брянской и других областей центрального региона страны. Повысился интерес к научно-исследовательской работе по хирургии.

За 20 лет руководства кафедрой и клиникой госпитальной хирургии непосредственно под руководством профессора А.Н.Картавенко подготовлено более 50 практических врачей-хирургов и 23 кандидата медицинских наук, защищено 3 (В.А.Емельянов, И.Н.Ломаченко, Е.И.Ребиков) и выполнялось 4 (А.М.Грачев, М.М.Петрова, Н.А.Шаров, В.И.Ульянов) докторские диссертации. Ему присвоено Почетное звание «Заслуженный деятель науки РСФСР». На кафедре в этот период работал сплоченный и работоспособный коллектив, объединенный едиными задачами в хирургической и учебно-методической деятельности. Кроме вышеназванных ученых, значительный вклад в общее дело вносили: доценты – К.А.Гришина, В.А.Иванов, М.С.Солдатенков; ассистенты и кандидаты медицинских наук – В.А.Гайворонюк, А.Я.Демченков, А.С.Матусков, И.В.Панисяк, Б.Т.Пушкаренко, Е.П.Рябчук, В.Н.Цветков; ряд кандидатов наук из числа практических хирургов, а также заведующие отделениями (Е.С.Крумилова, В.В.Призова, В.И.Терехович). Все они были достойными представителями анализируемой хирургической школы и учениками проф. А.Н.Картавенко. Под его руководством в этот период выполнили и защитили кандидатские диссертации: главный врач костно-суставного санатория «Высокое» М.Н.Горбылев, хирурги из г. Брянска В.И.Брит и Г.Л.Васильков. Во всех крупных городах Смоленской области (Вязьма, Гагарин, Рославль, Рудня, Сафоново, Ярцево) были созданы филиалы областного хирургического общества им. Н.И.Пирогова и периодически проводились его выездные совместные заседания. Районные хирурги почти постоянно участвовали в заседаниях областного общества, часто выступали с докладами и демонстрациями больных, что несомненно обогащало их новыми знаниями и опытом. Практиковались также выездные заседания в г. Брянск и г.Калугу. Все это мне хорошо известно, так как я тогда избирался ученым секретарем и членом Правления общества. Ученые данной Смоленской хирургической школы принимали активное участие во Всесоюзных и Республиканских (в том числе других республик СССР) съездах, конференциях и симпозиумах, представляя свои научные исследования и опыт хирургической деятельности, что оценивалось достаточно высоко, а научные работы публиковались в материалах этих форумов хирургов.

Смоленская научно-практическая хирургическая школа профессоров А.А.Оглоблина-А.Н.Картавенко в течение более 50 творческих лет развивалась как многопрофильная. В ней находили отражение все основные разделы: общая и частная хирургия, травматология с ортопедией, детская хирургия, онкология, различные хирургические аспекты туберкулеза, анестезиология-реаниматология. Эти обстоятельства так же соответствовали деятельности кафедры и клиники госпитальной хирургии, которая все годы возглавляла и направляла развитие школы. Поэтому научные исследования проводились и защищались диссертации по всем названным разделам. Так, диссертации А.Н.Картавенко [13, 14], И.Н.Ломаченко [17, 18], В.М.Корнева [16], Е.А.Некрасовой [22], Л.К.Пастуховой [26], А.Ф.Семенкова [33], В.И.Терехович [36], Н.Ф.Шеломанова [43] были чисто хирургического профиля. В то же время диссертации В.И.Брита [2], В.А.Емельянова [10], В.А.Гайворонюка [4], М.Н.Горбылева [5], А.С.Матускова [20], Е.П.Рябчук [32], Л.Н.Синицкой [34], В.Н.Цветкова [40] – относились к травматологии с ортопедией и военно-полевой хирургией. А диссертационные работы Г.Л.Василькова [3], А.М.Грачева [6], К.А.Гришиной [7], А.Я.Демченкова [8], В.А.Емельянова [11], В.А.Иванова [12], И.В.Панисяка [25], Б.Т.Пушкаренко [29], Е.И.Ребикова [30, 31] – выполнены по различным аспектам легочного и костно-суставного туберкулеза. Определенное место в

научно-исследовательской деятельности заняли диссертации по онкологической тематике: В.Ю.Катульского [15], П.А.Никифоровича [23], М.С.Солдатенкова [35], В.И.Ульянова [37, 38]. Как и следовало ожидать, под руководством А.Н.Картавенко выполнялись и затем успешно защищены следующие диссертации по анестезиологии: Е.Г.Мильнера [21], М.М.Петровой [27, 28], Н.А.Шарова [41, 42]. По каждой из названных проблем опубликованы сотни научных статей (в общей сложности более 4 тысяч), издано 3 монографии и 5 сборников научных трудов СГМИ.

На рубеже 60-70-ых годов XX века в академическом вузовском процессе, в практическом здравоохранении и в научно-исследовательской работе начались профилизация и дифференциация. В связи с этим из числа крупных и сложных по характеру кафедр и служб, в том числе хирургических, последовало выделение более узких и специализированных. Это непосредственно коснулось также кафедры госпитальной хирургии, где имелись уже подготовленные в практическом и научном отношении кадры специализированного профиля. Из состава кафедры госпитальной хирургии выделались и были созданы следующие самостоятельные кафедры: травматологии с ортопедией и военно-полевой хирургией во главе с доктором медицинских наук В.А.Емельяновым; детской хирургии с травматологией-ортопедией и анестезиологией-реаниматологией детского возраста, возглавившей доктором медицинских наук И.Н.Ломаченко; анестезиологии-реаниматологии во главе с доцентом П.Ф.Шеломановым, а потом — доктором медицинских наук М.М.Петровой. Затем В.А.Емельянову, И.Н.Ломаченко, М.М.Петровой присвоены ученые звания профессоров по специальностям руководимых кафедр и специализированных служб. Им были организованы коллективы практических врачей-специалистов, научно-педагогических работников, а также региональные областные научно-практические общества и ассоциации. Под их руководством в течение последних 20-30 лет конца XX-го столетия созданы на Смоленщине и в СГМИ (ныне — СГМА) новые научно-практические школы специализированного хирургического профиля: травматологов-ортопедов (основатель — проф. В.А.Емельянов), детских хирургов (основатель — проф. И.Н.Ломаченко), анестезиологов-реаниматологов (основатель — проф. М.М.Петрова).

Таким образом, создаваемая 70-75 лет назад профессором А.А.Оглоблиным и развитая затем до высокого уровня профессором А.Н.Картавенко, первая на Смоленщине хирургическая школа достигла значительных успехов в практической, научной и учебно-педагогической деятельности, а также явилась базой для создания новых специализированных аналогичных школ по травматологии-ортопедии, детской хирургии, анестезиологии-реаниматологии. Последние продолжают совершенствоваться и развиваться в условиях наступившего XXI-го века. Основоположники старейшей на Смоленщине хирургической школы профессор Алексей Алексеевич Оглоблин (1885-1975 гг.) и профессор Анатолий Николаевич Картавенко (1905-1994 гг.) внесли большой личный вклад в развитие хирургии, подготовку кадров хирургов для практического здравоохранения и ученых по специальности в СГМИ-СГМА и других медицинских вузах, а также регионах страны. Анализируемая научно-практическая школа хирургов считается ведущей в условиях города Смоленска. Ее ученики проф. Н.А.Шаров и проф. А.М.Грачев возглавляли кафедру госпитальной хирургии, а Н.А.Шаров — затем вновь созданную кафедру хирургических болезней стоматологического и педиатрического факультетов СГМИ. Доктор медицинских наук В.И.Ульянов работает в г. Москве на ответственной должности в одном из ведущих медицинских учреждений. Многие ее воспитанники работают хирургами на других кафедрах, в специализированных службах, клиниках и лечебно-профилактических учреждениях, продолжая лучшие хирургические и организаторские традиции своих учителей первого и последующих поколений известной на Смоленщине и за ее пределами школы хирургов и ученых. Научные

работы представителей хирургической школы А.А.Оглоблина-А.Н.Картавенко указаны в обобщающих публикациях СГМИ и нашей страны [1, 9, 39].

### *Литература*

1. Библиография научных работ сотрудников Смоленского государственного медицинского института. – Смоленск, 1970. – С.266-318.
2. Брит В.И. Производственный травматизм, его последствия и профилактика на Брянском Ордена Трудового Красного Знамени машиностроительном заводе: Дис. ... канд. мед. наук. – Брянск-Смоленск, 1971.
3. Васильков Г.Л. Туберкуломы легких и их хирургическое лечение: Дис. ... канд. мед. наук. – Брянск-Смоленск, 1972.
4. Гайворонюк В.А. Травматизм рабочих строителей и рабочих промышленности строительных материалов г. Смоленска и его профилактика: Дис. ... канд. мед. наук. – Смоленск, 1973.
5. Горбылев М.Н. Остеохондропатия тазобедренных суставов у детей (диагностика, консервативное лечение, исходы): Дис. ... канд. мед. наук. – Смоленск, 1968.
6. Грачев А.М. Функциональные аспекты реабилитации больных, оперированных по поводу туберкулеза легких: Дис. ... докт. мед. наук. – Смоленск, 1978.
7. Гришина К.А. Изменение некоторых показателей функций сердечно-сосудистой системы и внешнего дыхания у больных туберкулезом в связи с резекцией легких: Дис. ... канд. мед. наук. – Смоленск, 1966.
8. Демченков А.Я. Ближайшие и отдаленные результаты резекций коленного сустава при туберкулезном гоните: Дис. ... канд. мед. наук. – Смоленск, 1962.
9. Докторские диссертации русских и советских хирургов. – Харьков, 1083. – 168 с.
10. Емельянов В.А. Оперативное лечение абдоминальных огнестрельных ранений: Дис. ... канд. мед. наук. – Смоленск, 1947.
11. Емельянов В.А. Резекция легких при туберкулезе (клин.-экспер.-морф. исслед.): Дис. ... докт. мед. наук. – Смоленск, 1968.
12. Иванов В.А. Экстраплевральный и смешанный пневмоторакс в лечении туберкулеза легких: Дис. ... канд. мед. наук. – Смоленск, 1958.
13. Картавенко А.Н. Перфоративные язвы желудка и двенадцатиперстной кишки: Дис. ... канд. мед. наук. – Смоленск, 1938.
14. Картавенко А.Н. Роль невrogenного фактора в патогенезе и клинике язвенной болезни желудка и двенадцатиперстной кишки: Дис. ... докт. мед. наук. – Смоленск, 1954.
15. Катувский В.Ю. Клиническое значение энзимологических тестов в диагностике рака прямой кишки: Дис. ... канд. мед. наук. – Смоленск, 1981.
16. Корнев В.М. Клинико-морфологические особенности и результаты хирургического лечения острого аппендицита у детей: Дис. ... канд. мед. наук. – Смоленск, 1974.
17. Ломаченко И.Н. Прободные язвы желудка и двенадцатиперстной кишки: Дис. ... канд. мед. наук. – Смоленск, 1966.
18. Ломаченко И.Н. Материалы к оценке операции резекции желудка при язвенной болезни: Дис. ... докт. мед. наук. – Смоленск, 1973.
19. Ломаченко И.Н., Грачев А.М., Шаров Н.А. Жизнь, трудовая, врачебная, научная и общественная деятельность профессора А.Н.Картавенко // Хирургия желудка и кишечника / Под ред. проф. И.Н.Ломаченко. – Смоленск: изд. СГМА, 1995. – С.7-12.
20. Матусков А.С. Лечение неосложненных компрессионных переломов позвоночника в нижнегрудном и поясничном отделах на подвижном валике-гамаке: Дис. ... канд. мед. наук. – Смоленск, 1970.
21. Мишнер Е.Г. Влияние некоторых видов современного наркоза на функцию печени при резекции легкого у больных туберкулезом: Дис. ... канд. мед. наук. – Смоленск, 1964.
22. Некрасова Е.А. Острая кишечная непроходимость: Дис. ... канд. мед. наук. – Смоленск, 1955.
23. Никифорович П.А. Клиника, диагностика и отдаленные результаты хирургического лечения рака желудка: Дис. ... канд. мед. наук. – Смоленск, 1975.
24. Оглоблин А.А. Материалы к вопросу об изменениях пищеварения после гастроэнтеростомии (экспер. исслед.): Дис. ... докт. мед. наук. – Смоленск, 1925.
25. Панисьяк И.В. Плеврэктомия и декортикация при ригидном интра- и экстраплевральном пневмотораксе и гнойном плеврите у больных туберкулезом легких: Дис. ... канд. мед. наук. – Смоленск, 1968.
26. Пастухова Л.К. Послеоперационные пептические язвы: Дис. ... канд. мед. наук. – Смоленск, 1940.
27. Петрова М.М. Сравнительная оценка общей анестезии при бронхоскопиях у больных туберкулезом легких: Дис. ... канд. мед. наук. – Смоленск, 1972.

28. Петрова М.М. Патогенез и интенсивная терапия нарушений дыхательной функции легких у послеоперационных больных пожилого и старческого возраста: Дис. ... докт. мед. наук. – Смоленск, 1987.
29. Пушкаренко Б.Т. Хирургическое лечение больных сочетанным легочным и костно-суставным туберкулезом: Дис. ... канд. мед. наук. – Смоленск, 1967.
30. Ребиков Е.И. Гематологические и опсонно-фагоцитарные физиологические реакции при лечении воспалительных процессов химически обработанными тканями: Дис. ... канд. мед. наук. – Смоленск, 1954.
31. Ребиков Е.И. Реконструктивные резекции тазобедренного сустава при последствиях перенесенного туберкулезного коксита: Дис. ... докт. мед. наук. – Смоленск, 1964.
32. Рябчук Е.П. Сельскохозяйственный травматизм в Починковском районе Смоленской области и его профилактика: Дис. ... канд. мед. наук. – Смоленск, 1964.
33. Семенов А.Ф. Хирургическое лечение холецистита и отдаленные результаты: Дис. ... канд. мед. наук. – Смоленск, 1970.
34. Синицына Л.Н. Врожденный вывих бедра и его лечение закрытым способом: Дис. ... канд. мед. наук. – Смоленск, 1969.
35. Солдатенков М.С. Рак прямой кишки и его оперативное лечение с сохранением сфинктера: Дис. ... канд. мед. наук. – Смоленск, 1961.
36. Терехович В.И. Гастродуоденальные кровотечения язвенной этиологии и их лечение: Дис. ... канд. мед. наук. – Смоленск, 1975.
37. Ульянов В.И. Брюшно-промежностная экстирпация прямой кишки по поводу рака с низведением сигмовидной кишки в рану промежности: Дис. ... канд. мед. наук. – Смоленск, 1972.
38. Ульянов В.И. Факторы прогноза и оценки показаний к хирургическому лечению рака прямой кишки: Дис. ... докт. мед. наук. – М., 1979.
39. Хирургия желудка и кишечника / Под ред. проф. И.Н.Ломаченко. – Смоленск: изд. СГМА, 1995. – 144с.
40. Цветков В.Н. Оценка некоторых способов лечения диафизарных переломов костей голени: Дис. ... канд. мед. наук. – Смоленск, 1968.
41. Шаров Н.А. Клинико-экспериментальная оценка тримекаина при некоторых экстренных и плановых хирургических операциях: Дис. ... канд. мед. наук. – Смоленск, 1964.
42. Шаров Н.А. Анестезирующее и лечебное действие тримекаина в хирургической клинике: Дис. ... докт. мед. наук. – Смоленск, 1989.
43. Шеломанов Н.Ф. Ранние осложнения после резекции желудка по поводу язвенной болезни желудка и двенадцатиперстной кишки: Дис. ... канд. мед. наук. – Смоленск, 1965.

## ОГЛАВЛЕНИЕ

<b>ОРИГИНАЛЬНЫЕ СТАТЬИ</b> .....	<b>3</b>
КОМБИНИРОВАННЫЕ ВМЕШАТЕЛЬСТВА ПРИ МЕТАСТАТИЧЕСКОМ ПОРАЖЕНИИ ПЕЧЕНИ Р.А.Алибегов, А.В.Борсуков, Б.П.Алексеев, А.С.Ефимкин, О.Д.Варчук, В.В.Шеметов, О.А.Сергеев, Э.М.Запольский, А.Н.Евдокимов.....	3
О ВОЗМОЖНОСТИ ПРОГНОЗА РЕЗУЛЬТАТА ЛЕЧЕНИЯ ПРИ ЧРЕСКОЖНОЙ СКЛЕРОЗИРУЮЩЕЙ ТЕРАПИИ ЭТАНОЛОМ ДОБРОКАЧЕСТВЕННЫХ ОБРАЗОВАНИЙ ЩИТОВИДНОЙ ЖЕЛЕЗЫ А.Н.Барсуков.....	5
ОСОБЕННОСТИ ЧРЕСКОЖНОЙ СКЛЕРОЗИРУЮЩЕЙ ТЕРАПИИ ЭТАНОЛОМ ДОБРОКАЧЕСТВЕННЫХ ОБРАЗОВАНИЙ ЩИТОВИДНОЙ ЖЕЛЕЗЫ У ЛИЦ ПОЖИЛОГО ВОЗРАСТА А.Н.Барсуков, М.Ю.Самодурова.....	10
ХИРУРГИЧЕСКОЕ ЛЕЧЕНИЕ ПИЛОРОДУОДЕНАЛЬНОГО СТЕНОЗА У БОЛЬНЫХ СТАРШЕЙ ВОЗРАСТНОЙ ГРУППЫ А.В.Бельков, В.А.Ступин, А.Е.Богданов, Д.В.Нарезкин, С.В.Силуянов, Д.Б.Закиров, Г.О.Смирнова.....	14
ОПРЕДЕЛЕНИЕ ТАКТИКИ И ВЫБОР ОПЕРАЦИИ ПРИ ЛОЖНЫХ КИСТАХ ПОДЖЕЛУДОЧНОЙ ЖЕЛЕЗЫ Е.М.Благитко, С.Д.Добров, Г.Н.Толстых, В.А.Митин, А.С.Полякевич.....	17
МАЛОИНВАЗИВНЫЕ ТЕХНОЛОГИИ В ЛЕЧЕНИИ МЕТАСТАЗОВ В ПЕЧЕНИ А.В.Борсуков, А.Д.Бельков, Р.А.Алибегов, О.Д.Варчук, В.А.Володченков, В.В.Шеметов, В.С.Зуй, М.Р.Шатхин, Н.В.Новикова, Ю.С.Терентьев, Е.П.Голик, Д.В.Козлов.....	21
ТРОФИЧЕСКИЕ НАРУШЕНИЯ У БОЛЬНЫХ С ПОЗВОНОЧНО-СПИНОМОЗГОВОЙ ТРАВМОЙ Н.И.Ершов, В.С.Куфтов.....	24
ВНУТРИАРТЕРИАЛЬНАЯ ИНФУЗИОННАЯ ТЕРАПИЯ В ЛЕЧЕНИИ ГНОЙНЫХ АРТРИТОВ И РАСПРОСТРАНЕННЫХ ФЛЕГМОН КОНЕЧНОСТЕЙ В.Ю.Заблоцкий, В.А.Овчинников, С.В.Петров.....	27
О ПРОБЛЕМЕ ПЕРВИЧНО-МНОЖЕСТВЕННЫХ ЗЛОКАЧЕСТВЕННЫХ ОПУХОЛЕЙ В.М.Зиневич.....	30
ДИАГНОСТИКА И ЛЕЧЕНИЕ ПРОНИКАЮЩИХ РАНЕНИЙ ЖИВОТА С.А.Касумьян, А.Л.Буянов, А.Ю.Некрасов.....	35
РЕЗУЛЬТАТЫ ХИРУРГИЧЕСКОГО ЛЕЧЕНИЯ РАКА ГОЛОВКИ ПОДЖЕЛУДОЧНОЙ ЖЕЛЕЗЫ С.А.Касумьян, А.А.Бескосный, Р.А.Алибегов, А.Н.Шитов, Н.П.Снытко, А.Ю.Некрасов, А.Л.Буянов.....	39
ЛАПАРОСКОПИЯ В УРГЕНТНОЙ АБДОМИНАЛЬНОЙ ХИРУРГИИ С.А.Касумьян, А.Ю.Некрасов, Б.А.Покусаев, А.В.Сергеев, А.Л.Буянов.....	46

<b>РЕФРАКТУРЫ ПЛЕЧЕВОЙ КОСТИ</b> И.М.Лединников .....	50
<b>СРАВНИТЕЛЬНАЯ КОМПЛЕКСНАЯ ОЦЕНКА МЕТОДОВ ЛЕЧЕНИЯ ГНОЙНЫХ РАН У ДЕТЕЙ</b> И.Н.Ломаченко, М.В.Жидков .....	54
<b>ВИДЕОТОРАКОСКОПИЯ С ИСПОЛЬЗОВАНИЕМ ПЛАЗМЕННОГО СКАЛЬПЕЛЯ В ЛЕЧЕНИИ БОЛЬНЫХ С ГЕМОПНЕВМОТОРАКСОМ</b> В.Л. Минченков, О.А.Вишневыский, В.В.Мищенко .....	60
<b>ТРАДИЦИОННЫЕ И ТОРАКОСКОПИЧЕСКИЕ МЕТОДЫ ЛЕЧЕНИЯ БОЛЬНЫХ СО СВЕРНУВШИМСЯ ГЕМОТОРАКСОМ.</b> В.Л.Минченков, О.А.Вишневыский, В.В.Мищенко .....	62
<b>АНАЛИЗ ХИРУРГИЧЕСКОГО ЛЕЧЕНИЯ ПРОБОДНЫХ ГАСТРОДУОДЕНАЛЬНЫХ ЯЗВ У БОЛЬНЫХ ПОЖИЛОГО И СТАРЧЕСКОГО ВОЗРАСТА</b> Д.В.Нарезкин, А.В.Бельков, А.Д.Шатохина .....	64
<b>ЛЕЧЕНИЕ БАКТЕРИАЛЬНЫХ АБСЦЕССОВ ПЕЧЕНИ</b> В.А.Овчинников, В.А.Соловьев, Н.В.Пархоняк, Н.Н.Боровков, А.А.Малов .....	68
<b>ГЕТЕРОТЕРМИЧЕСКИЙ РЕЖИМ САНАЦИИ БРЮШНОЙ ПОЛОСТИ ПРИ ОСТРОМ ПЕРИТОНИТЕ КАК МЕТОД ПРОФИЛАКТИКИ ПОСТСАНАЦИОННОЙ ИНТОКСИКАЦИИ</b> Ю.А.Пархисенко, А.А.Глухов, И.Н.Баннн, Д.Н.Погорелов .....	72
<b>ЛЕЧЕБНО-ДИАГНОСТИЧЕСКАЯ ТАКТИКА ПРИ ТРАВМЕ ЖИВОТА</b> М.Д.Романов, О.В.Торгашов .....	76
<b>СПОСОБ РЕВАСКУЛЯРИЗАЦИИ НИЖНИХ КОНЕЧНОСТЕЙ У БОЛЬНЫХ С ДИФФУЗНОЙ ОБЛИТЕРАЦИЕЙ ПОДКОЛЕННО-БЕРЦОВОГО АРТЕРИАЛЬНОГО СЕГМЕНТА</b> В. Г.Самодай, Ю.А.Пархисенко, А.И.Моренко, А.А.Иванов, Е.А.Азаров, Н.А.Яценко .....	78
<b>КЛИНИЧЕСКИЕ АСПЕКТЫ ОПЕРАТИВНОГО ЛЕЧЕНИЯ МЕДИАЛЬНЫХ ПЕРЕЛОМОВ ШЕЙКИ БЕДРЕННОЙ КОСТИ</b> Н.Н.Таковой, Д.Ю.Коршунов .....	81
<b>ЛЕЧЕНИЕ ВРОЖДЕННЫХ И ПРИОБРЕТЕННЫХ ДЕФОРМАЦИЙ, УКОРОЧЕНИЙ И ПОСТТРАВМАТИЧЕСКИХ ДЕФЕКТОВ ДЛИННЫХ КОСТЕЙ НИЖНИХ КОНЕЧНОСТЕЙ ПО ИЛИЗАРОВУ</b> Д.И.Фаддеев .....	84
<b>МНОГОЛЕТНИЙ ОПЫТ ЛЕЧЕНИЯ НЕСРОСШИХСЯ ДИФАЗАРНЫХ ПЕРЕЛОМОВ, ЛОЖНЫХ СУСТАВОВ И ДЕФЕКТОВ КОСТЕЙ ПРЕДПЛЕЧЬЯ ВНУТРИКОСТНЫМ И ЧРЕСКОСТНЫМ ОСТЕОСИНТЕЗОМ С КОСТНОЙ АУТОПЛАСТИКОЙ</b> Д.И.Фаддеев .....	88
<b>ЧРЕСКОСТНЫЙ ОСТЕОСИНТЕЗ АППАРАТОМ ИЛИЗАРОВА ПЕРЕЛОМОВ КОНЕЧНОСТЕЙ И ИХ НЕБЛАГОПРИЯТНЫХ ПОСЛЕДСТВИЙ В СМОЛЕНСКОЙ ГОРОДСКОЙ КЛИНИЧЕСКОЙ БОЛЬНИЦЕ СКОРОЙ МЕДИЦИНСКОЙ ПОМОЩИ</b> Д.И.Фаддеев, Е.Г.Чукин, А.В.Быстрыков, Н.А.Кинос, И.М.Лединников, В.В.Ковындиков .....	92



ХАРАКТЕРИСТИКА КАЧЕСТВА ЖИЗНИ БОЛЬНЫХ, ОПЕРИРОВАННЫХ ПО ПОВОДУ ТУБЕРКУЛЕЗА ЛЕГКИХ О.Е.Шалаева, А.А.Зайцев, Л.П.Серкова, С.В.Лукашов, А.В.Асмоловский.....	96
<b>ЭКСПЕРИМЕНТАЛЬНЫЕ ИССЛЕДОВАНИЯ .....</b>	<b>99</b>
МЕСТНОЕ ЛЕЧЕНИЕ РАНЕВЫХ ИНФЕКЦИЙ. ПРОБЛЕМЫ И НОВЫЕ СРЕДСТВА Е.М.Благитко, Н.В.Бугайченко, Г.Н.Щорина, В.Н.Ильина, Д.В.Морозов.....	99
ВЛИЯНИЕ ОЗОНА И НАТРИЯ ГИПОХЛОРИТА НА ЗАЖИВЛЕНИЕ КИШЕЧНОГО АНАСТОМОЗА ПРИ ОСТРОЙ ТОЛСТОКИШЕЧНОЙ НЕПРОХОДИМОСТИ В ЭКСПЕРИМЕНТЕ А.Д.Лелянов, Н.В.Ивлиев, В.В.Емельянов, С.М.Баженов, Т.Е.Сосина .....	102
ЛИЗОЦИМРЕГУЛИРУЮЩАЯ ФУНКЦИЯ ПЕЧЕНИ ПРИ ХРОНИЧЕСКОМ ГЕПАТИТЕ И ЧАСТИЧНОЙ ГЕПАТЭКТОМИИ П.Н.Савилов, С.Я.Дьячкова.....	108
<b>ЛЕКЦИЯ.....</b>	<b>112</b>
ЛИМФЕДЕМА (СЛОНОВОСТЬ) НИЖНИХ КОНЕЧНОСТЕЙ (ЭТИОПАТОГЕНЕЗ, КЛИНИКА, ЛЕЧЕНИЕ) Н.П.Снытко.....	112
<b>КРАТКИЕ СООБЩЕНИЯ .....</b>	<b>116</b>
ПРАВСТОРОННЯЯ ГЕМИГЕПАТЭКТОМИЯ ПРИ ТРАВМЕ ПЕЧЕНИ Р.А.Алибегов, Д.И.Еркин, А.В.Кученков, Ю.Н.Морозов, О.А.Сергеев .....	116
О РАСЧЕТЕ МАКСИМАЛЬНОГО ОБЪЕМА ЭТАНОЛА, ВВОДИМОГО ЗА ОДИН СЕАНС ПРИ СКЛЕРОЗИРУЮЩЕЙ ТЕРАПИИ ДОБРОКАЧЕСТВЕННЫХ ОБРАЗОВАНИЙ ЩИТОВИДНОЙ ЖЕЛЕЗЫ А.Н.Барсуков.....	117
ВИДЕОТОРАКОСКОПИЧЕСКАЯ ДИАГНОСТИКА САРКОИДОЗА О.А.Вишневский.....	119
ЭКСПЕРИМЕНТАЛЬНОЕ ОБОСНОВАНИЕ ЭФФЕКТИВНОСТИ ПРИМЕНЕНИЯ КОМБИНИРОВАННОЙ САНАЦИИ БРЮШНОЙ ПОЛОСТИ ПРИ ПЕРИТОНИТЕ А.А.Глухов, С.С.Лохачев, И.П.Мошуров, В.М.Иванов .....	120
ЭПИДЕМИОЛОГИЯ ПОЗВОНОЧНО-СПИННОМОЗГОВОЙ ТРАВМЫ В БРЯНСКОЙ ОБЛАСТИ В.С.Куфтов .....	121
КЛИНИКО-ЭКОНОМИЧЕСКАЯ ОЦЕНКА ТОТАЛЬНОЙ ВНУТРИВЕННОЙ АНЕСТЕЗИИ НА ОСНОВЕ КЕТАМИНА У ЭКСТРЕННЫХ ХИРУРГИЧЕСКИХ БОЛЬНЫХ С СОПУТСТВУЮЩЕЙ АРТЕРИАЛЬНОЙ ГИПЕРТЕНЗИЕЙ Т.В.Обухова.....	123
ИЗМЕНЕНИЕ ПСИХО-ЭМОЦИОНАЛЬНОГО СТАТУСА У БОЛЬНЫХ ТУБЕРКУЛЕЗОМ ЛЕГКИХ О.Е.Шалаева, А.А.Зайцев, С.В.Лукашов, Л.П.Серкова, А.В.Асмоловский.....	124

<b>ИСТОРИЯ МЕДИЦИНЫ.....</b>	<b>126</b>
<b>КРАТКИЙ ОЧЕРК ИСТОРИИ КАФЕДРЫ ГОСПИТАЛЬНОЙ ХИРУРГИИ СМОЛЕНСКОЙ ГОСУДАРСТВЕННОЙ МЕДИЦИНСКОЙ АКАДЕМИИ С.А.Касумьян, А.М.Грачев, Ю.И.Ломаченко .....</b>	<b>126</b>
<b>СМОЛЕНСКАЯ ХИРУРГИЧЕСКАЯ ШКОЛА А.А.ОГЛОБЛИНА- А.Н.КАРТАВЕНКО И ЕЕ РАЗВИТИЕ УЧЕНИКАМИ И.Н.Ломаченко.....</b>	<b>130</b>
<b>ОГЛАВЛЕНИЕ.....</b>	<b>136</b>