УДК 616.61-006.6-089

КЛИНИЧЕСКОЕ НАБЛЮДЕНИЕ ОССИФИКАЦИИ ГЕМАТОМЫ СЕЛЕЗЕНКИ

© Никольский А.В.[2], Нарезкин Д.В.[1], Тимощенков Д.В.[2], Федорин П.И.[1]
[1]*Смоленский государственный медицинский университет, Россия, 214019, Смоленск, ул. Крупской, 28*
[2]*ОГБУЗ «Клиническая больница скорой медицинской помощи» Россия, 214000, г. Смоленск, ул. Тенишевой, 9*

Резюме

Цель. Представить редкое клиническое наблюдение оссификации гематомы (абсцесса) селезенки, проявившееся в отдаленном периоде клинической симптоматикой острого живота с явлениями перитонита, потребовавшего диагностической лапаротомии и повторной радикальной операции – спленэктомии вместе с оссификатом.

Методика. У пациентов со спонтанным или травматическим повреждением селезенки гематомы нередко организуются и длительное время себя не проявляют. При этом в организовавшейся гематоме происходят процессы оссификации. Размеры и положение таких кальцинированных гематом самое разнообразное, это в свою очередь может сопровождаться самыми различными клиническими проявлениями и осложнениями, что нередко требует экстренного оперативного вмешательства.

Результаты. При выполнении экстренной операции в забрюшинном пространстве в области хвоста поджелудочной железы и ворот селезенки обнаружен «каменистой» плотности инфильтрат. В послеоперационном периоде, после дополнительного исследования – спиральной компьютерной томографии была верифицирована «кальцинированная опухоль» связанная с селезенкой. Выполнена повторная операция удаление селезенки вместе с образованием. Гистологическое заключение: селезенка хронически генерализованно полнокровна. Светлый и организованный (с явлениями петрификации), инфаркт селезенки.

Заключение. Ретроспективно анализируя клинические проявления данного заболевания, можно предположить, что у больной вследствие неустановленных причин произошел либо инфаркт, либо спонтанный, возможно подкапсульный разрыв селезенки. Длительное время состояние пациентки оставалось удовлетворительным. Организовавшийся инфаркт (гематома) в виде остеофита располагаясь в забрюшинном пространстве в зоне магистральных сосудов (a.et v. lienalis), возможно нарушал кровоснабжение и оказывал компрессию на близлежащие органы, что в конечном итоге проявилось клинической картиной перитонита.

Ключевые слова: оссификат селезенки, подкапсульная гематома, инфаркт селезенки, спленэктомия

CLINICAL OBSERVATION OF OSSIFICATION OF HEMATOMA OF THE SPLEEN

Nikolsky A.V.[2], Narezkin D.V.[1], Timoshenkov D.V.[2], Fedorin P.I.[1]
[1]*Smolensk State Medical University, 28, Krupskoj St., 214019, Smolensk, Russia*
[2]*Smolensk Emergency Hospital, 9, Tenishevoj St., 214000, Smolensk, Russia*

Abstract

Objective. To present a rare clinical observation of ossification of a hematoma(abscess) of the spleen, manifested in the late period by the clinical symptomatology of the “acute abdomen” with the phenomenaof peritonitis, which required diagnostic laparotomy and a repeated radical operation – splenectomy.

Methods. In patients with spontaneous or traumatic spleen damage, hematomas are often organized and do not show themselves for a long time. At the same time, ossification takes place in the organized hematoma. The size and position of such calcified hematomas vary widely. This in turn can be accompanied by a variety of clinical manifestations and complications, which often requires emergency surgery.

Results. During emergency surgery in the retroperitoneal space near the tail of the pancreas and the gates of the spleen, a "stony" density of the infiltrate is found. In the postoperative period, after additional investigation - spiral computed tomography - the "calcified tumor" associated with the spleen was verified. The second operation was performed to remove the spleen together with the formation. The

histological conclusion is: the spleen is chronically generalized full-blooded. It is a light and organized spleen infarction (with signs of petrification).

Conclusion. In retrospective analyzing the clinical manifestations of the disease, it can be assumed that the patient, due to unidentified causes, had either a heart attack or a spontaneous, possibly subcapsular rupture of the spleen. For a long time, the patient's condition remained satisfactory. The organized infarction (hematoma) in the form of an osteophyte located in the retroperitoneal space near the main vessels (a.et v. lienalis), possibly violated the blood supply and exerted pressure on nearby organs, resulting in the clinical picture of peritonitis.

Keywords: ossification of the spleen, subcapsular hematoma, infarction of the spleen, splenectomy

Введение

Селезенка является наиболее уязвимым висцеральным органом, при тупой травме живота. При этом многие авторы указывают на развитие субкапсулярной гематомы селезенки у 37% пациентов, большинство которых – до 74% лечатся консервативно. Как правило, до 85% наблюдений таких гематом могут спонтанно регрессировать в течение 2-3 месяцев [1]. Нередко в отсроченном периоде, может возникнуть разрыв капсулы селезенки, отмечаемый в 13% случаев [1]. Крайне редко в 2% наблюдений гематома может организоваться и в конечном итоге оссифицироваться [2, 5]. При инфаркте селезенки, вследствие различных причин: тромбоз, эмболии, длительного спазма селезеночных сосудов, участок органа не кровоснабжается, в результате развиваются процессы некробиоза. Селезенка – орган иммунной системы, связанный с лимфоузлами и лимфатическими сосудами, в ее ткань могут попасть болезнетворные микроорганизмы. В случае инфаркта и некроза части органа интенсивное размножение микробов может привести к образованию гнойника, абсцесса, который также может организоваться и кальцинировать. Клинические проявления, которого, могут проявиться спустя годы [3].

По данным литературы существуют две основные теории оссификации селезенки. Первая кальцификация развивается вследствие миграции мелких частиц, содержащих остеогенные клетки из перихондрия или надкостницы лобкового симфиза или грудины, или реже других костей в результате травмы. Вторая миграция стволовых клеток, дифференцированных в мезобласты, а также в остеобласты или хондробласты вследствие травмы [4, 5].

В отечественной доступной литературе описания оссификации селезенки мы не встретили. Данные представленные в зарубежных источниках скудные.

Описание клинического случая

Представляем клиническое наблюдение оссификации селезенки пациентки отделения неотложной хирургии №2 клинической больницы скорой медицинской помощи города Смоленска.

Больная Д. 62 лет поступила в ОГБУЗ КБСМ отделение неотложной хирургии №2 18.12.2017 г. в 12:52 Предъявляла жалобы на: боли животе, тошноту, сухость во рту.

Анамнез болезни: больной себя считала в течение суток. Боли возникли спонтанно, самостоятельно не купировались, интенсивность нарастала. Лекарственных препаратов не принимала. В связи с нарастанием болевого синдрома обратилась за медицинской помощью.

Анамнез жизни: из перенесенных заболеваний отмечает: острые респираторные инфекции, грипп. Страдает ИБС, артериальной гипертензией, сахарным диабетом второго типа, варикозной болезнью вен нижних конечностей. Туберкулез, брюшной тиф, вирусный гепатит, травмы больная отрицает. Аллергологический анамнез не отягощен.

При поступлении общее состояние средней степени тяжести. Сознание ясное, нормостеник, удовлетворительного питания, кожные покровы обычной окраски. Тургор и эластичность кожного покрова не нарушены. Видимые слизистые обычной окраски. Лимфоузлы, доступные пальпации не увеличены. Органы дыхания: дыхание через нос свободное, ЧДД – 17/мин. Форма грудной клетки коническая. Обе половины грудной клетки активно равномерно участвуют в акте дыхания. Западения межреберных промежутков нет. Границы легких в пределах нормы. При аускультации в легких везикулярное дыхание, хрипы не выслушиваются. Органы кровообращения: тоны сердца ритмичные, приглушены. Артериальное давление 130/70 мм. рт.ст. Пульс 80/мин, ритмичный, синхронный удовлетворительного наполнения.

Органы пищеварения: аппетит снижен. Язык сухой, обложен белым налетом. На передней брюшной стенке послеоперационных рубцов нет. Живот округлой формы, вздут, ограниченно

участвует в акте дыхания. При пальпации живот напряжен, болезненный больше в мезогастральной и гипогастральной областях. Определяется положительный симптом Щеткина-Блюмберга. Граница нижнего края печени по краю реберной дуги. Желчный пузырь не пальпируется. Селезенка не пальпируется. Объемные образования не определяются. При перкуссии тимпанит над проекцией поперечно-ободочной кишки, притупления в отлогих местах живота не определяется. При аускультации живота перистальтика – вялая, выслушиваются единичные шумы. Область почек не изменена, пальпация ее безболезненна. Симптом Пастернацкого отрицателен с обеих сторон. Мочеиспускание свободное безболезненное, не учащено. Диурез достаточный. Газы отходят плохо. Стула не было сутки. Per rectum: патологии не выявлено. При поступлении была обследована. В общем анализе крови от 18.12.2017 г. отмечено снижение уровня тромбоцитов до 82×10^9, умеренный лейкоцитоз – $12{,}4\times10^9$. При ультразвуковом исследовании органов брюшной полости от 18.12.2017 г. выявлено: увеличение селезенки до 143×76 мм, площадь – 63 $см^3$. В воротах селезенки определяется гипоэхогенное, неоднородное образование 70×40 мм. Выпота в брюшной полости нет. Определяются диффузные изменения паренхимы печени и поджелудочной железы. Заключение: увеличение селезенки. Объемное образование в воротах селезенки. При обзорной рентгенографии органов брюшной полости от 18.12.17 г.: обнаружена слева на уровне L3-L4 овальной формы гетерогенная тень 9×6 см – неясного генеза (рис. 1).

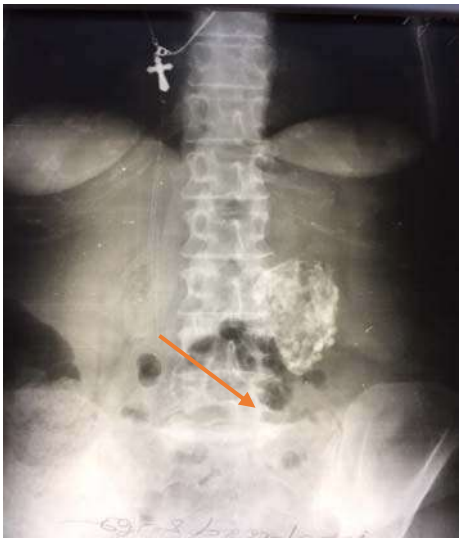

Рис. 1. Обзорная рентгенография органов брюшной полости, гетерогенная тень отмечена стрелкой

Учитывая клинические проявления перитонита, наличие признаков раздражения брюшины, больной после кратковременной предоперационной подготовки выполнена операция: лапаротомия, ревизия брюшной полости. Время операции: 16:40-18:15, 18.12.17 г. (Операционная бригада: Тимощенков Д.В., Федорин П.И.)

При ревизии органов брюшной полости: выпота в брюшной полости нет, желудок, кишечник, желчный пузырь не изменены. Обращала на себя внимание выраженная спленомегалия (размеры селезенки примерно 20×15×8 см). Вскрыта сальниковая сумка. Поджелудочная железа дольчатой структуры, неподвижна, визуально не изменена. В области хвоста поджелудочной железы забрюшинно определяется «каменистой» плотности, неровное, неправильной формы неподвижное образование размерами 10×7×6 см. Вверху распространяется в ворота селезенки, снизу соприкасается с верхним полюсом почки. Над образованием желудок и селезеночный изгиб ободочной кишки, образование с ними не связано. Состояние расценено как сегментарная портальная гипертензия, спленомегалия, опухоль забрюшинного пространства. Решено было ограничиться диагностической лапаротомией. В послеоперационном периоде пациентке проводилась инфузионная, антибактериальная терапия, обезболивание.

При спиральной компьютерной томографии органов брюшной полости с динамическим болюсным контрастированием (20.12.2017 г.) (рис. 2). Стрелками обозначены признаки объемного образования в области ворот селезенки (организовавшаяся гематома?). Умеренно выраженное увеличение селезенки со структурными изменениями в ней (посттравматического? генеза). Структурные изменения печени по типу очагового жирового гепатоза. Перигепатический выпот. Хронический холецистит. «Застойный желчный пузырь». Диффузные изменения поджелудочной

железы. Нерезко выраженный двусторонний плевральный выпот. Воспалительные изменения в базальных отделах обоих легких.

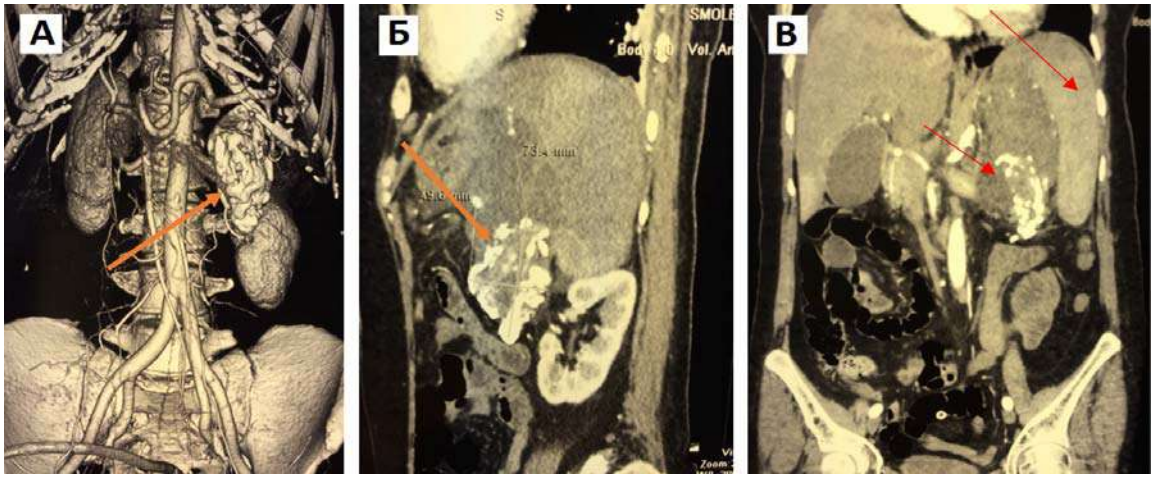

Рис. 2. Спиральная компьютерная томография органов брюшной полости

Учитывая данные полученные во время операции и дополнительных методов исследования, больной был выставлен основной диагноз: инфаркт (посттравматический) селезенки. Осложнение: хронический абсцесс селезенки с оссификацией. Гиперспленизм.

Пациентке 25.12.2017 г. выполнена операция: релапаротомия, спленэктомия. (Операционная бригада: Никольский А.В., Нарезкин Д.В., Федорин П.И.). При ревизии органов брюшной полости: в воротах селезенки визуально и пальпаторно определялся инфильтрат каменистой плотности, распространяющийся вниз забрюшинно. Обнажен оссификат в воротах селезенки, оттесняющий хвост поджелудочной железы вниз и медиально и частично охватывающий его. По передне-верхней поверхности тела поджелудочной железы обнажена селезеночная артерия и лигирована на протяжении. Поэтапно с техническими трудностями отделен от оссификата хвост поджелудочной железы. В воротах селезенки мобилизованы, лигированы и пересечены селезеночные сосуды. Выполнена спленэктомия. Селезенка удалена единым блоком с оссификатом. При ревизии препарата с его рассечением выявлен белесый рубец в воротах селезенки и полость, заполненная детритом, переходящая в плотный оссификат – хронический абсцесс селезенки как результат инфаркта (рис. 3).

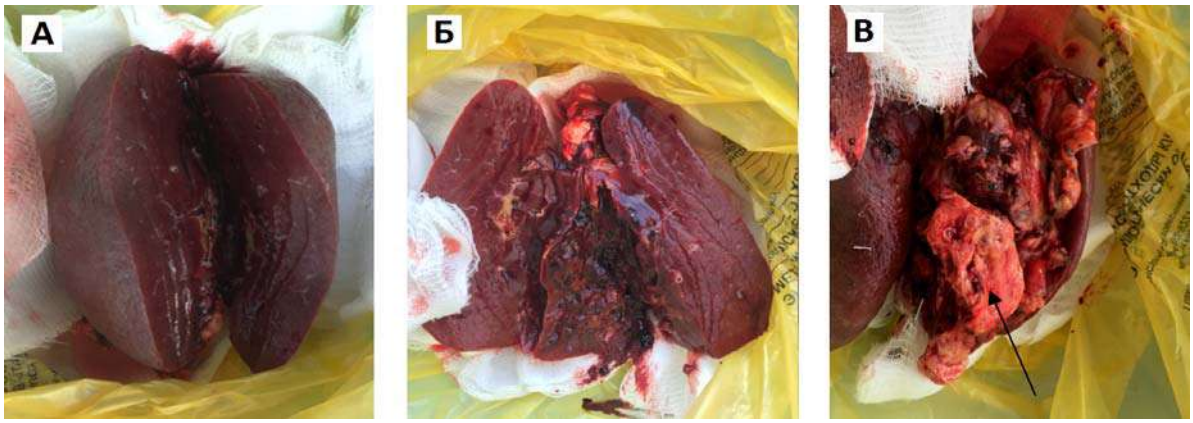

Рис. 3. Фотография удаленной селезенки с оссификатом (указан стрелкой)

Взят материал для бактериологического исследования. Послеоперационный диагноз: основной – инфаркт селезенки. Осложнение: хронический абсцесс селезенки с оссификацией. Гиперспленизм. Патогистологическое заключение: селезенка хронически генерализованно полнокровна. Светлый

и организованный (с явлениями петрификации), инфаркт селезенки. Роста микрофлоры при бактериологическом посеве не получено.

В послеоперационном периоде проводилась интенсивная терапия, в условиях АРО. После стабилизации состояния больная переведена в хирургическое отделение, где продолжалась интенсивная терапия, перевязки, контроль лабораторных показателей. Послеоперационный период протекал без осложнений. Болевой синдром купирован, расширена диета. Послеоперационная рана зажила первичным натяжением. Швы сняты на двенадцатые сутки. Пациентка в удовлетворительном состоянии выписана. Осмотрена через три месяца, жалоб не предъявляет, самочувствие удовлетворительное.

Обсуждение клинического случая

Оссификация селезенки – редкое заболевание. По данным разных авторов в случае развития данного патологического состояния рекомендовано прибегать к полной спленэктомии с участком оссификации у лиц пожилого и старческого возраста [1-4]. У лиц молодого возраста склоняются в пользу резекции селезенки если участок оссификации находится в области нижнего полюса. Оссификация хронического абсцесса селезенки, посттравматические гематомы с кальцификацией по данным литературы могут приводить к различным патологическим состояниям, таким как: болевой абдоминальный синдром, острая кишечная непроходимость и др. [5].

Заключение

Ретроспективно анализируя клинические проявления данного заболевания, можно предположить, что у больной вследствие неустановленных причин произошел либо инфаркт, либо спонтанный, возможно подкапсульный разрыв селезенки. Длительное время состояние пациентки оставалось удовлетворительным. Организовавшийся инфаркт (гематома) в виде остеофита располагаясь в забрюшинном пространстве в зоне магистральных сосудов (a.et v. lienalis), возможно нарушал кровоснабжение и оказывал компрессию на близлежащие органы, что в конечном итоге проявилось клинической картиной перитонита и потребовало оказания экстренной хирургической помощи.

Литература (references)

1. Birmole B.J, Kulkarni B.K, Vaydia M.M, Borwankar S.S. Spleen // Journal of Postgraduate Medicine. – 2008. – V.39. – P. 40-41.
2. Labruzzo C., Haritopoulos K.N., El Tayar A.R, Hakim N.S. Post-traumatic spleencysts: a report from the medical history // Internal Surgery. – 2009. – V.87. – P. 152-154.
3. Balzan S.M., Rienner C.E., Santos L.M. et. al. Post-traumatic splenic cysts and partial splenectomy // Surgery Today. – 2001. – V.31. – P. – 262-265.
4. Kuo P.H., Shin M.S., Images in clinical medicine. Splenic and peritoneal ossification // New England Journal of Medicine. – 2007. – V. 356(17). – P. 16.
5. Hashash J.G., Zakhary L., Aoun E.G., Refaat M. Heterotopic mesenteric ossification // Colorectal Disorders. – V.14, N1. – P. 29-30.

Информация об авторах

Никольский Антон Владимирович – кандидат медицинских наук, заведующий отделением неотложной хирургии №2 ОГБУЗ «Клиническая больница скорой медицинской помощи» г. Смоленска, ассистент кафедры госпитальной хирургии ФГБОУ ВО «Смоленский государственный медицинский университет» Минздрава России. E-mail: fedorinp@icloud.com

Нарезкин Дмитрий Васильевич – доктор медицинских наук, профессор, заведующий кафедрой госпитальной хирургии ФГБОУ ВО «Смоленский государственный медицинский университет» Минздрава России. E-mail: dm.narezkin@gmail.com

Тимощенков Дмитрий Владиславович – врач-хирург отделения неотложной хирургии №2 ОГБУЗ «Клиническая больница скорой медицинской помощи» г. Смоленска. E-mail: fedorinp@icloud.com

Федорин Павел Игоревич – клинический ординатор кафедры госпитальной хирургии ФГБОУ ВО «Смоленский государственный медицинский университет» Минздрава России. E-mail: fedorinp@icloud.com