

УДК [616.98:576.858]-053.2(470.332)

3.1.21 Педиатрия

DOI: 10.37903/vsgma.2024.3.12 EDN: JRSTPX

ВЛИЯНИЕ SARS-COV-2 НА ТЕЧЕНИЕ СТРЕПТОКОККОВОЙ ИНФЕКЦИЕЙ У ДЕТЕЙ СМОЛЕНСКОЙ ОБЛАСТИ. ДЕМОНСТРАЦИЯ КЛИНИЧЕСКОГО СЛУЧАЯ

© Соколовская В.В., Литвинова А.А., Жилина Е.А., Крикова А.В., Козлов Р.С.

*Смоленский государственный медицинский университет, Россия, 214019, Смоленск, ул. Крупской, 28**Резюме*

Цель. Анализ динамики заболеваемости стрептококковой инфекцией детей Смоленской области в до – и пандемический период, демонстрация клинического случая тяжелого течения скарлатины у ребенка.

Методика. Проведен анализ динамики заболеваемости стрептококковой инфекцией детей Смоленской области за период с 2018 по 2022 гг. При рассмотрении клинического случая был выполнен анализ медицинской документации ОГБУЗ «Клиническая больница № 1».

Результаты. В период пандемии новой коронавирусной инфекции, вызванной SARS-CoV-2, наблюдалось значительное снижение заболеваемости стрептококковой инфекцией у детей всех возрастных групп в сравнении с допандемическим периодом. Приведен клинический случай тяжелого течения скарлатины у ребенка, перенесшего COVID-19, с развитием осложнений и сопутствующих патологий. Представлены рассуждения о грамотности выбора стартовой эмпирической антибактериальной терапии.

Заключение. Пандемия новой коронавирусной инфекции привела к вытеснению всех известных возбудителей инфекционных заболеваний и созданию «генетически узкого места», которое, в свою очередь, способствовало росту бактериальных инфекций с высокой вероятностью негладкого течения и осложненных форм. Скарлатина традиционно считается доброкачественным инфекционным заболеванием, однако, внесенные пандемией COVID-19 коррективы в законы эпидемиологического процесса, привели к определенным кластерам вспышек и инвазивным формам данной инфекции.

Ключевые слова: стрептококковая инфекция, COVID-19, дети

EFFECT OF SARS-COV-2 ON THE COURSE OF STREPTOCOCCAL INFECTION IN CHILDREN OF THE SMOLENSK REGION. DEMONSTRATION OF A CLINICAL CASE

Sokolovskaya V.V., Litvinova A.A., Zhilina E.A., Krikova A.V., Kozlov R.S.

*Smolensk State Medical University, 28, Krupskoj St., 214019, Smolensk, Russia**Abstract*

Objective. Analysis of the dynamics of the incidence of streptococcal infection in children of the Smolensk region in the pre– and pandemic period, demonstration of a clinical case of severe scarlet fever in a child.

Methods. The analysis of the dynamics of the incidence of streptococcal infection in children of the Smolensk region for the period from 2018 to 2022 was carried out. When considering the clinical case, an analysis of the medical documentation of the OGBUZ "Clinical Hospital No. 1" was performed.

Results. During the pandemic of the new coronavirus infection caused by SARS-CoV-2, there was a significant decrease in the incidence of streptococcal infection in children of all age groups compared with the pre-pandemic period. A clinical case of severe scarlet fever in a child who suffered from COVID-19 with the development of complications and concomitant pathologies is presented. The arguments about the literacy of choosing the starting empirical antibacterial therapy are presented.

Conclusions. The pandemic of the new coronavirus infection led to the displacement of all known pathogens of infectious diseases and the creation of a "genetically bottleneck", which, in turn, contributed to the growth of bacterial infections with a high probability of non-smooth course and complicated forms. Scarlet fever is traditionally considered a benign infectious disease, however, adjustments made by the

COVID-19 pandemic to the laws of the epidemiological process have led to certain clusters of outbreaks and invasive forms of this infection.

Keywords: streptococcal infection, COVID-19, children

Введение

Известно, что новая коронавирусная инфекция COVID-19 оказала существенное влияние на течение многих инфекционных заболеваний, придав им новые, ранее не характерные, особенности и уменьшив количество «классических» форм. Так, благодаря наличию Общенациональной сети эпиднадзора за детскими амбулаторными инфекционными заболеваниями, созданной в 2017 г., зарубежные коллеги получили возможность отслеживать влияние пандемии COVID-19 на частоту встречаемости различных инфекционных нозологий [4]. Математическое моделирование эпидемиологических ситуаций позволило прогнозировать «рикошет» инфекционных болезней среди детей. Были сделаны следующие выводы: в 2022-2025 гг. ожидаются крупные вспышки (с пиком в 2022-2023 гг.) с изменением сезона заболеваемости, высокой вероятностью распространения новых генетических вариантов возбудителей и увеличением встречаемости патогенов с гипервирулентными свойствами; вероятен высокий уровень госпитализации из-за большого количества тяжелых форм [3, 10]. И, действительно, как показывает наша клиническая практика, широкое распространение карантинных мероприятий (нефармацевтические вмешательства), направленных на снижение заболеваемости COVID-19, сыграло чудовищно драматичную роль в воздействии на другие известные человечеству вирусные и бактериальные патогены. Если до пандемии COVID-19 наблюдалась предсказуемая сезонность многих инфекций, то, начиная с 2021 г., отмечается значительный сдвиг сезонности, более длительная продолжительность вспышек и прочие нарушения типичных закономерностей течения заболеваний. Уменьшение генетического разнообразия некоторых респираторных вирусов, вызванное сокращением случаев заболеваний во время пандемии COVID-19, создало «генетически узкое место», которое, в свою очередь, привело к росту бактериальных инфекций с высокой вероятностью тяжелого течения и осложненных форм, которые мы должны ожидать у каждого конкретного пациента. В данной связи не следует забывать о хорошо известной клиницистам стрептококковой инфекции, приобретшей в постпандемический период новые черты и являющейся причиной многих тяжелых состояний у педиатрических пациентов.

Streptococcus pyogenes (бета-гемолитический стрептококк группы А, GAS) представляет собой грамположительную неподвижную бактерию, входящую в состав микрофлоры кожи, носоглотки и аногенитального тракта человека. Уровень бактерионосительства, как правило, является максимальным среди детей до- и школьного возраста (5-15 лет), варьируя от 8,4-12,9% в странах с высоким уровнем дохода до 15-20% в развивающихся странах [9]. Несмотря на высокую частоту бессимптомных форм, *Streptococcus pyogenes* считается наиболее вирулентным из всех стрептококков и является пятым самым смертоносным патогеном в мире [9]. Заболевания, вызываемые данным возбудителем, классически подразделяются на неинвазивные (фарингит, импетиго, скарлатина) и инвазивные - iGAS (менингит, некротизирующий фасциит, остеомиелит, пневмония, сепсис). Крайне тревожны сообщения о значительном росте инвазивных форм. Так, в 2022 г. в Нидерландах было зафиксировано семикратное увеличение (по сравнению с допандемическими показателями) iGAS среди детей в возрасте от 0 до 5 лет [5]. Смертность при iGAS-инфекциях остается высокой: 8-23% пациентов умирают в течение недели после заражения [5]. По словам профессора Shinaree Srisakandana (Центр глобального анализа инфекционных заболеваний MRC при Имперском колледже Лондона), в последние несколько лет отмечается распространение и доминирование более приспособленных штаммов, чем у ранее существовавших версий [8].

Скарлатина, являющаяся неинвазивной формой стрептококковой инфекции, традиционно считается доброкачественным инфекционным заболеванием, однако, и для неё характерны определённые кластеры вспышек, сопровождающиеся осложнениями [1, 2]. Согласно мировым данным, с начала декабря 2022 года в Соединенном Королевстве (UK) и других европейских странах, таких как Ирландия, Франция, Нидерланды, Испания и Швеция, было зарегистрировано необычно высокое число случаев заболевания и смертей среди детей, связанное с быстрым распространением стрептококковых инфекций группы А [11, 12]. Так, по состоянию на 7 декабря 2022 г. только в Англии зарегистрировано более 6600 случаев скарлатины всего за 12 недель (в среднем около 550 новых случаев в неделю), а за год суммарно было зафиксировано 2711 случаев [6, 7]. Характерно и значительное увеличение доли лиц с сопутствующей респираторной вирусной инфекцией. Согласно данным Guy R et al (2022), у 25,8% детей младше 15 лет была

лабораторно подтверждена респираторная инфекция, при этом наиболее частыми патогенами были респираторно-синцитиальный вирус, метапневмовирус и риновирус [6]. Причиной возникновения вспышки инфекций, вызванных *S. pyogenes* в Европе, стала растущая доля восприимчивых лиц и снижение коллективного иммунитета в результате карантинных мероприятий, связанных с «эффектом отдачи». Таким образом, COVID-19 (как манифестный, так и протекающий в бессимптомной форме), мог привести к нарушению иммунной регуляции у детей тем самым делая их восприимчивыми к последующим инфекциям.

Цель исследования – анализ и обобщение актуальных данных о влиянии SARS-CoV-2 на течение стрептококковой инфекции у детей, анализ динамики заболеваемости стрептококковой инфекцией детей Смоленской области в до – и пандемический период (по материалам к государственному докладу «о состоянии санитарно-эпидемиологического благополучия населения в РФ по Смоленской области» за период 2018-2022 гг.), демонстрация клинического случая тяжелого течения скарлатины у ребенка.

Методика

Проведен анализ динамики заболеваемости стрептококковой инфекцией детей Смоленской области за период с 2018 по 2022 гг. При рассмотрении клинического случая был выполнен анализ медицинской документации ОГБУЗ «Клиническая больница №1».

Результаты исследования и их обсуждение

В период пандемии новой коронавирусной инфекции, вызванной SARS-CoV-2, наблюдалось значительное снижение заболеваемости стрептококковой инфекцией у детей всех возрастных групп в сравнении с показателями 2018-2019 гг. В течение всего анализируемого периода стрептококковая инфекция в подавляющем большинстве случаев регистрировалась у детей в возрасте от 2 до 6 лет. Основная динамика заболеваемости представлена на рис.1 и 2.

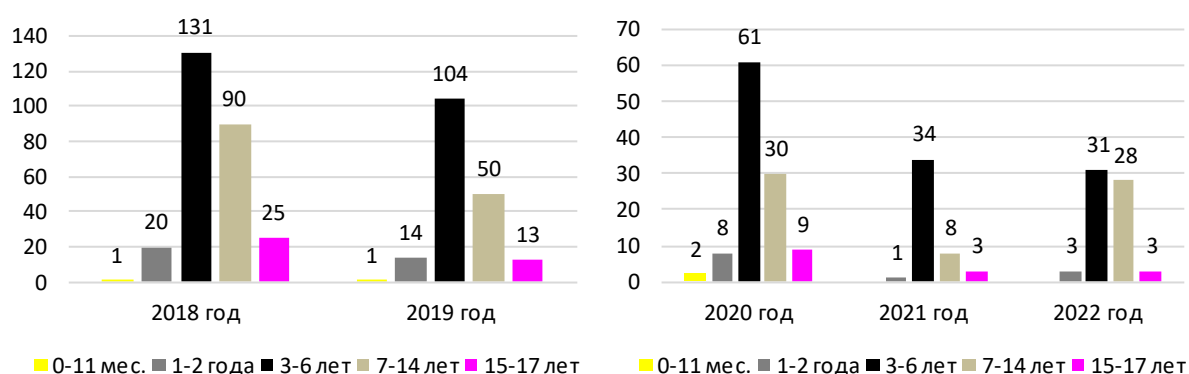


Рис. 1 и 2. Заболеваемость стрептококковой инфекцией у детей Смоленской области в разных возрастных группах за 2018-2019 гг. (диаграмма 1) и в сезоне COVID – 19 (диаграмма 2)

Еще раз акцентируя внимание на развитие выраженной иммуносупрессии организма после перенесенной НКВИ, демонстрируем клинический случай тяжелого течения скарлатины у ранее здорового ребенка.

Мальчик А. 16 лет, ученик 9 класса средней школы, был госпитализирован в инфекционное отделение ОГБУЗ «Клиническая больница №1» г. Смоленска по направлению дерматолога с диагнозом: «Инфекционная экзантема» 20.02.2023 г. На момент госпитализации, предъявлял жалобы на повышение температуры тела, снижение эмоционального тонуса, аппетита, боль в горле, сыпь на теле. Анамнез жизни: без особенностей. Из перенесенных заболеваний: ОРВИ, ветряная оспа, в декабре 2022 г. перенес лабораторно подтвержденную НКВИ. Лечился

амбулаторно. Привит по возрасту, согласно Национального календаря. Аллергоанамнез: лекарственная аллергия на аминопенициллины.

Эпидемиологический анамнез: в контакте с инфекционными больными не был, в семье все здоровы. За пределы области не выезжал в последние 21 день.

Анамнез заболевания: Начало острое, внезапное 16.02.2023 г. с повышения температуры до 39,5°C, озноба, резко выраженной боли в горле. В последующие сутки продолжал лихорадить на фебрильных цифрах, сохранялись признаки интоксикационного синдрома: вялость, снижение аппетита. Через два дня (18.02.2023 г.) на цианотичном фоне кожи нижних конечностей появилась не зудящая сыпь, продолжал лихорадить. За медицинской помощью не обращались. С жаропонижающей целью получал «Нурофен». 19.02.2023 г. (4 день заболевания): состояние ребенка с отрицательной динамикой за счет нарастания экзантемного синдрома в виде распространения сыпи на лицо, туловище, верхние конечности. Сохранялась боль в горле, фебрильная лихорадка. Ребенок оставался в домашних условиях и, лишь 20.02.2023 г. (5 день болезни), обратились за консультативной помощью к дерматологу СОДКБ г. Смоленска. Был направлен в инфекционный стационар.

На момент госпитализации в ОГБУЗ «Клиническая больница №1» 20.02.2023 г. (5-е сутки болезни) состояние расценено как средней степени тяжести за счет интоксикационно-лихорадочного синдрома, экзантемного, геморрагического синдромов, местных воспалительных изменений в ротоглотке. По данным объективного осмотра: температура тела 38,4 °С, вял, адинамичен, снижен эмоциональный тонус, аппетит отсутствует. Экзантемный синдром представлен обильной мелкоточечного характера сыпью на гиперемизированном фоне кожи лица, туловища, верхних конечностей и на цианотичном фоне – в области голеней и стоп. Сыпь местами (в области голеней, стоп) имела геморрагический характер (обилие сгруппированных петехиальных элементов). На сгибательных поверхностях рук, боковых поверхностях туловища, задней и внутренней поверхностях бедер, а также местах естественных складок (подмышечных, паховых, подколенных), имело место сгущение элементов сыпи. Локально отмечался отек кистей, мягких тканей нижней трети голеней, стоп симметрично с двух сторон. Кожа на латеральных и тыльных поверхностях была цианотично – геморрагическая (рис. 1, 3). Со стороны слизистой ротоглотки: яркая гиперемия, гиперплазия небных миндалин, в четко контурированных лакунах – налет желтого цвета, снимающийся. Язык «малиновый», с гиперплазированными сосочками (фото 2). Лимфатический аппарат: регионарный лимфаденит представлен увеличением подчелюстной, переднешейной групп лимфатических узлов, размером до 1,5 см в диаметре, имеющих плотноэластичную консистенцию. Катаральный синдром со стороны верхних дыхательных путей отсутствовал. Данные физикального осмотра: ЧДД – 20 в минуту. Перкуторно над легкими – ясный звук, аускультативно: дыхание везикулярное, симметрично проводилось с двух сторон, экссудация отсутствовала. Со стороны ССС: ЧСС – 104 в минуту, тоны сердца удовлетворительной звучности, ритм правильный. Живот обычной формы, мягкий, безболезненный, перистальтика выслушивалась. Симптом поколачивания отрицательный с двух сторон. Отмечалось снижение диуреза. Стул без патологии. Менингеальные знаки и очаговая неврологическая симптоматика отсутствовали. Проведен комплекс обследований.

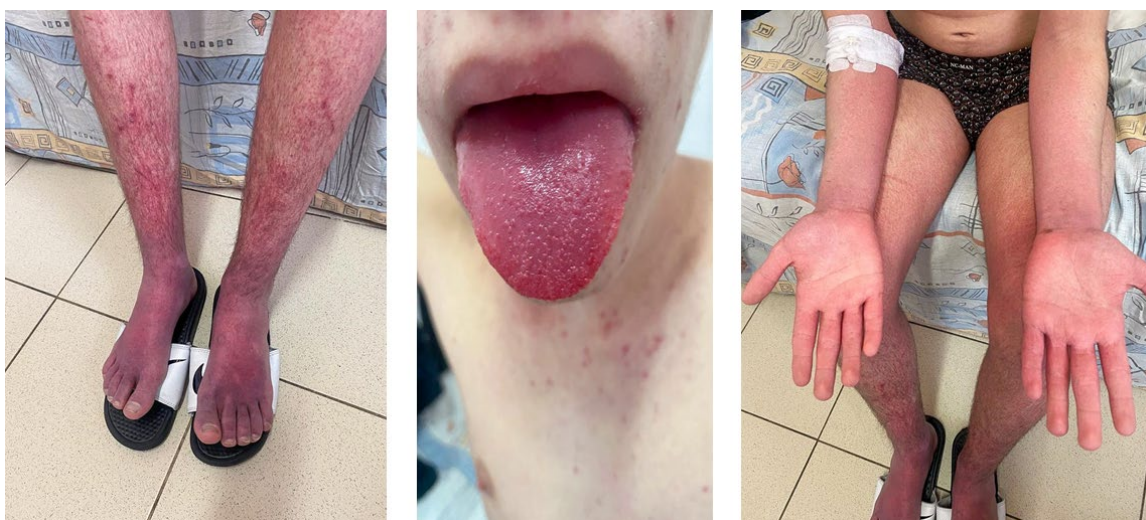

Рис. 1-3 (1,3 – синдром экзантемы, 2 – «малиновый язык»)

В общем анализе крови от 20.02.23 – Eг 4,54; Hб 124 г/л, Hт 38,5%; L 19,56; NE 91,6%; СОЭ – 35 мм/час Tr 127. ДК по Дукке: 1 мин 15 сек; ВС по Сухареву: начало – 7 мин, конец – 8 мин. 10 сек. В биохимическом анализе крови от 20.02.2023 повышение маркеров воспаления (СРБ – 398,8 мг/л) и маркеров повреждения почек (креатинин 131 ммол/л; мочевины 16,1 ммол/л). Методом ИФА (20.02.23) обнаружены антитела IgG к SARS-CoV-2 IgG 437 BAU; Мазок из носоглотки м-дом ПЦР на SARS-COV – 2 – отрицательно.

По результатам визуализационных методов исследования, проведенных на 7-е сутки болезни (22.02.23): МСКТ ОГК: признаков патологии ОГК не выявлено. УЗИ сердца: полости сердца не дилатированы. Систолическая и диастолическая функция сохранена. Гемодинамических нарушений, признаков легочной гипертензии и патологической жидкости в полости перикарда нет. УЗИ ОБП: диффузные изменения паренхимы печени, увеличение размеров селезенки.

Продолжал лихорадить на фебрильных цифрах, выраженные проявления интоксикации. Присоединилась отечность век, гиперемия конъюнктив, гнойное отделяемое из глаз. Экзантемный, геморрагический синдромы оставались на прежнем уровне, сохранялась отечность нижней трети голени, стоп, менее выраженная – кистей. Со стороны слизистой ротоглотки – местные воспалительные изменения в виде признаков острого тонзиллита. Налеты на миндалинах отсутствовали. Повышение маркеров воспаления (СРБ – 164,6 мг/л) и маркеров повреждения почек (мочевина – 10,1 ммол/л, уровень креатинина нормализовался); ПКТ – 2 нг/л. Посев отделяемого из ротоглотки: *S. ruogenes* III степени обсеменения (чувствительность возбудителя к антибактериальным препаратам представлена в табл. 1)

Таблица 1. Чувствительность *S. ruogenes* к антибактериальным препаратам

А/б препарат	Чувствительность
Эритромицин	R
Линезолид	S
Ампициллин	S
Ко-амоксиклав	S
Цефотаксим	S
Цефтриаксон	S
Цефепим	S
Меропенем	S
Левифлоксацин	I
Амикацин	I
Моксифлоксацин	I

В этот же день присоединились локальные изменения в левой ягодичной области: зона гиперемии, размером 1,5×1,5 см, свищ с гнойным отделяемым. Консультирован детским хирургом: фурункул левой ягодичной области без признаков абсцедирования. Посев отделяемого из раны ягодичной области (22.02.): *S. aureus* IV ст. обсеменения. Общий анализ мочи (21.02.): протеинурия, цилиндрурия, микрогематурия. АСЛ-О крови (21.02.): 59 МЕ/мл (6 сутки болезни). Посев отделяемого из глаз (22.02.): *S. aureus* I ст. обсеменения.

На основании клинико-anamnestических данных, результатов дополнительных методов обследования был выставлен диагноз: Основной: Скарлатина, токсическая форма, негладкое течение, тяжелой степени тяжести. Осложнение: Нефрит. Сопутствующий: Двусторонний гнойный конъюнктивит (вызванный *S. aureus*). Фурункул левой ягодичной области (вызванный *S. aureus*). Маркеры перенесенной НКВИ (высокий титр а/т Ig G).

За время пребывания в условиях стационара проведено следующее лечение: азитромицин в/в по 500 мг 1 раз в день с 20.02.23 по 22.02.23; меропенем в/в по 500 мг 3 раза в день с 22.02.23 по 03.03.23; дезинтоксикационная инфузионная терапия глюкозо-солевыми растворами в объеме физиологической потребности с учетом текущих патологических потерь; симптоматическая терапия.

На фоне проводимого лечения отмечена постепенная положительная динамика: уже через сутки после смены антибактериальной терапии температура снизилась до субфебрильных показателей и в последующие дни (24.02-26.02) отмечались лишь эпизодические ее подъемы в пределах 37,2-37,4°C, но экзантемный, геморрагический и отечный синдромы сохранялись, имея тенденцию к угасанию. На момент выписки (04.02.23, 14-е сутки госпитализации) состояние ребенка удовлетворительное: отсутствуют признаки интоксикации, экзантемного, отечного,

геморрагического синдромов, купированы признаки гнойного конъюнктивита. В ягодичной области – поствоспалительные изменения, рана зажила вторичным натяжением. Отсутствовали маркеры повреждения почек, отмечалось значимое снижение уровня СРБ (маркера воспаления) до 4,5 мг/л, нормализация показателей периферической крови (03.02.2023). ПКТ < 0,5 нг/л.

Согласно литературным данным последних лет, отмечается рост резистентных штаммов пиогенного стрептококка к антибактериальным препаратам макролидной группы. Учитывая узконаправленное действие при неуточненной этиологии заболевания, они не могут являться стартовыми препаратами для эмпирической терапии, поэтому назначение азитромицина с момента госпитализации ребенка, на наш взгляд, было некорректным. Очевидно, что предпочтение должно было быть отдано препаратом с широким спектром действия. Вероятно, данный выбор был сделан из-за наличия в анамнезе лекарственной аллергии на аминопенициллины и высокого риска развития перекрестной аллергической реакции на цефалоспорины. По получению результатов бактериологического обследования и чувствительности возбудителя к антибактериальным препаратам, терапии была продолжена меропенемом. Безусловно, трудности в выборе стартовой терапии стрептококковой инфекции отчасти продиктованы отсутствием возможности проведения ее экспресс-диагностики (Стрептатест) в дебюте заболевания. Это поднимает еще одну, очень важную проблему: необходимость оснащения данными лабораторными тестами лечебно-профилактические учреждения города Смоленска и области. Это приведет к минимизации лечебно-диагностических ошибок, риска развития грозных осложнений, а, следовательно, рационального использования антибактериальной терапии. Тяжелое течение скарлатины у исходно здорового ребенка (отсутствие какой-либо коморбидной патологии в анамнезе), на наш взгляд, обусловлено перенесенной новой коронавирусной инфекцией COVID-19 и вызванной ей вторичным иммунодефицитным состоянием. К сожалению, на сегодняшний день по-прежнему отсутствуют четкие протоколы амбулаторного ведения педиатрических пациентов, перенесших НКВИ, которых, по нашему глубокому убеждению, необходимо рассматривать как группу высокого риска по реализации тяжелых, осложненных форм инфекционных заболеваний. Именно данная когорта педиатрических пациентов нуждается в надлежащем объеме обследований и проведении мониторинга функционального состояния систем организма, направленные выявления патологии.

Заключение

Цель демонстрации клинического случая скарлатины у ребенка, перенесшего COVID-19: показать иммунодепрессивное влияние возбудителя SARS-CoV-2, ставшего триггерным фактором в реализации тяжелого, осложненного течения заболевания. Таким образом, не вызывает сомнения, что пандемия новой коронавирусной инфекции привела к вытеснению всех известных возбудителей инфекционных заболеваний и созданию «генетически узкого места», которое, в свою очередь, способствовало росту бактериальных инфекций с высокой вероятностью негладкого течения и осложненных форм. Скарлатина традиционно считается доброкачественным инфекционным заболеванием, однако, внесенные пандемией COVID-19 коррективы в законы эпидемиологического процесса, привели к определенным кластерам вспышек и инвазивным формам данной инфекции.

Литература (references)

1. Захарова И.Н. и др. Острый тонзиллофарингит стрептококковой этиологии у детей: важность быстрой диагностики // РМЖ. – 2023. – №2. – С. 67-71. [Zaharova I.N. *RMZh*. *RMZh*. – 2023. – N2. – P. 67-71. (in Russian)]
2. Яцышина С.Б. и др. Инвазивная стрептококковая инфекция группы А с молниеносным течением у детей // Инфекция и иммунитет. – 2023. – Т.13. – №6. – С. 1009-1017. [Jacyshina S. B. *Invazivnaja streptokokkovaja infekcija gruppy A s molnienosnym techeniem u detej*. *Invasive streptococcal infection of group A with a lightning course in children* // *Infekcija i immunitet*. – 2023. – V.13. – N6. – P. 1009-1017. (in Russian)]
3. Baker R.E. et al. The impact of COVID-19 nonpharmaceutical interventions on the future dynamics of endemic infections // *Proceedings of the National Academy of Sciences*. – 2020. – V.117. – N48. – P. 30547-30553.
4. Cohen R. et al. Pediatric Infectious Disease Group (GPIP) position paper on the immune debt of the COVID-19 pandemic in childhood, how can we fill the immunity gap? // *Infectious diseases now*. – 2021. – V.51. – N5. – P. 418-423.
5. de Gier B. et al. Increase in invasive group A streptococcal (*Streptococcus pyogenes*) infections (iGAS) in young children in the Netherlands, 2022 // *Eurosurveillance*. – 2023. – V.28. – N1. – P. 2200941.

6. Guy R. et. al. Increase in invasive group A streptococcal infection notifications, England, 2022 // *Eurosurveillance*. – 2023. – V.28. – N1. – P. 2200942.
7. Jain N., Lansiaux E., Reinis A. Group A streptococcal (GAS) infections amongst children in Europe: taming the rising tide // *New microbes and new infections*. – 2023. – V.51. – P. 1-8.
8. Ledford H. Why is strep A surging-and how worried are scientists? // *Nature*. – 2022. – V.612. – N7941. – P. 603.
9. Othman A.M. et al. Asymptomatic carriage of *Streptococcus pyogenes* among school children in Sana'a city, Yemen // *BMC research notes*. – 2019. – V.12. – P. 1-5.
10. Zheng Z. et.al.. Estimation of the timing and intensity of reemergence of respiratory syncytial virus following the COVID-19 pandemic in the US // *JAMA network open*. – 2021. – V.4. – N12. – P. e2141779-e2141779.
11. European Centre for Disease Prevention and Control (ECDC) Increase in Invasive Group A streptococcal infections among children in Europe, including fatalities. ECDC. 2022. [Cited 2023 December 28] [Internet]. Available from: <https://www.ecdc.europa.eu/en/news-events/increase-invasive-group-streptococcal-infections-among-children-europe-including>
12. World Health Organization Europe Increase in invasive Group A streptococcal infections among children in Europe, including fatalities. WHO Europe. 2022. [Cited 2024 February 28] [Internet]. Available from: <https://www.who.int/europe/news/item/12-12-2022-increase-in-invasive-group-a-streptococcal-infectionsamong-children-in-europe-including-fatalities>

Информация об авторах

Соколовская Влада Вячеславовна – кандидат медицинских наук, доцент, заведующая кафедрой инфекционных болезней у детей ФГБОУ ВО «Смоленский государственный медицинский университет» Минздрава России. E-mail: vlada-vs@inbox.ru

Литвинова Александра Алексеевна – клинический ординатор кафедры инфекционных болезней у детей ФГБОУ ВО «Смоленский государственный медицинский университет» Минздрава России. E-mail: Alexa5582@yandex.ru

Жилина Евгения Александровна – кандидат медицинских наук, доцент кафедры инфекционных болезней у детей ФГБОУ ВО «Смоленский государственный медицинский университет» Минздрава России. E-mail: zhilina.evgenya@yandex.ru

Крикова Анна Вячеславовна – доктор фармацевтических наук, доцент, заведующая кафедрой управления и экономики фармации ФГБОУ ВО «Смоленский государственный медицинский университет» Минздрава России. E-mail: anna.krikova@mail.ru

Козлов Роман Сергеевич – доктор медицинских наук, член-корреспондент РАН, ректор ФГБОУ ВО «Смоленский государственный медицинский университет» Минздрава России. E-mail: roman.kozlov@antibiotic.ru

Конфликт интересов: авторы заявляют об отсутствии конфликта интересов.

Поступила 19.04.2024

Принята к печати 20.09.2024